UNIVERSITE D'AMIENS - FACULTE MIXTE DE MEDECINE ET DE PHARMACIE

ANNEE 1973

N° 13

LES TUMEURS DU CORPUSCULE CAROTIDIEN

Etude Clinique et Traitement

(à propos de 3 nouveaux cas)

THESE

POUR LE DOCTORAT EN MEDECINE

(Diplôme d'Etat)

PRESENTEE ET SOUTENUE PUBLIQUEMENT

LE 30 MARS 1973

PAR

Patrick DESACHY

né le 13 mai 1945 à Roye

Président du Jury : M. le Professeur BERNASCONI
Juges : M. le Professeur SMADJA
: M. le Professeur DELCOUR
: M. le Professeur PIETRI

UNIVERSITÉ D'AMIENS - FACULTÉ MIXTE DE MÉDECINE ET DE PHARMACIE

ANNÉE 1973 N°

LES TUMEURS DU CORPUSCULE CAROTIDIEN

Etude Clinique et Traitement

(à propos de 2 nouveaux cas)

THÈSE

POUR LE DOCTORAT EN MÉDECINE

(Diplôme d'Etat)

PRÉSENTÉE ET SOUTENUE PUBLIQUEMENT

LE 30 MARS 1973

PAR

[illegible] DELACHY

né le 13 mai 1945 à [illegible]

Président du Jury : M. le Professeur BERNASCONI

Juges : M. le Professeur SMADJA

M. le Professeur DELCOUR

M. le Professeur PIETRI

UNIVERSITE D'AMIENS - FACULTE MIXTE DE MEDECINE ET DE PHARMACIE

ANNEE 1973 N°

LES TUMEURS DU CORPUSCULE CAROTIDIEN

Etude Clinique et Traitement

(à propos de 3 nouveaux cas)

THESE

POUR LE DOCTORAT EN MEDECINE

(Diplôme d'Etat)

PRESENTEE ET SOUTENUE PUBLIQUEMENT

LE 30 MARS 1973

PAR

Patrick DESACHY

né le 13 mai 1945 à Roye

Président du Jury : M. le Professeur BERNASCONI
Juges : M. le Professeur SMADJA
: M. le Professeur DELCOUR
: M. le Professeur PIETRI

UNIV.
LEIDEN
BIBL.

A MES PARENTS

En remerciement de leurs efforts qui m'ont permis de faire de longues études.

A MES BEAUX-PARENTS,

A MA FEMME,

A MA FILLE,

en gage d'affection.

A MON PRESIDENT DE THESE

Monsieur le Professeur Paul BERNASCONI
Professeur de Pathologie Médicale
Doyen de la Faculté de Médecine

Que nous remercions du grand Honneur qu'il nous fait en acceptant de présider cette Thèse. Nous le prions de trouver, ici, le témoignage de notre profond respect.

A Monsieur le Professeur André SMADJA

Professeur d'Anatomie Pathologique

Que nous remercions de l'honneur qu'il nous fait en acceptant de participer au Jury de cette Thèse.

Nous le prions de trouver ici l'expression de notre reconnaissance.

A Monsieur le Professeur Agrégé Jacques DELCOUR

Professeur Agrégé à la Faculté
Neuro-chirurgien des Hôpitaux.

Qui a bien voulu nous faire l'honneur de participer au jury de cette Thèse.

Nous le prions de trouver ici l'expression de nos sincères remerciements.

A Monsieur le Professeur Agrégé Jacques PIETRI

Professeur Agrégé à la Faculté
Chirurgien des Hôpitaux.

Qui nous a inspiré ce travail et qui a bien voulu nous guider de ses précieux conseils.

Nous le prions de trouver ici l'expression de notre profonde gratitude.

Nous tenons également à remercier

Monsieur le Professeur Agrégé MINH

Qui a bien voulu nous éclairer de ses connaissances.

Qu'il trouve ici l'expression de nos sincères remerciements.

A Messieurs les Docteurs

Jacques COSTE

et Pierre DELVAL

Qui m'ont beaucoup appris.

Qu'ils en soient ici vivement remerciés.

A mes Amis,

et à Bertrand GOUDOT

pour sa participation à ce travail.

PLAN

- INTRODUCTION

HISTORIQUE

- PLACE NOSOLOGIQUE du CORPUSCULE CAROTIDIEN et de ses TUMEURS

ANATOMIE

EMBRYOLOGIE

PHYSIOLOGIE

ETIOLOGIE - Problème d'Hérédité

HISTOLOGIE

ANATOMO-PATHOLOGIE

- ETUDE CLINIQUE

SIGNES REVELATEURS

SIGNES FONCTIONNELS

SIGNES PHYSIQUES

DIAGNOSTIC

- OBSERVATIONS

- TRAITEMENT

INDICATIONS

METHODES CHIRURGICALES

METHODES DE PROTECTION CEREBRALE

PROTOCOLE TECHNIQUE PROPOSE

RESULTATS

- CONSLUSION

LES TUMEURS DU CORPUSCULE CAROTIDIEN

à propos de trois nouveaux cas

Connues depuis près de deux siècles, les tumeurs du corpuscule carotidien sont classiquement d'observation rare : 1 cas pour 700 000 habitants selon REDON et DUMEE (172) ; 100 cas publiés en France ; 1 000 cas publiés dans le Monde.

Il faut immédiatement émettre des réserves quant à cette rareté. En effet, un grand nombre de cas n'ont pas été diagnostiqués, d'autres n'ont pas été publiés en raison des échecs fréquents du traitement chirurgical avant les progrès de l'artériographie et de la chirurgie vasculaire.

Ce sont pourtant les plus fréquents des paragangliomes non chromaffines ou chemodectomes.

Ces tumeurs nous semblent présenter 6 pôles d'intérêt :

- elles posent un problème nosologique
- leur place dans le cadre des paragangliomes n'est pas encore parfaitement établie
- un problème histologique et pronostique : en effet, on connaît assez mal le potentiel malin de ces tumeurs
- un problème diagnostique : ces tumeurs sont rares, de diagnostic clinique difficile, et il faut savoir poser à bon escient l'indication d'une angiographie.
- un problème de facteurs héréditaires : il semblerait que ces chémodectomes se transmettent sur le mode dominant.

- enfin un problème thérapeutique : l'exérèse très délicate du fait de la proximité des vaisseaux carotidiens et du risque cérébral, a bénéficié des progrès de la chirurgie vasculaire et des techniques de réanimation.

Quelques dates sont à citer pour souligner l'évolution des connaissances cliniques et thérapeutiques.

C'est VON HALLER qui, en 1743, découvre le corpuscule carotidien.

La première intervention chirurgicale est réalisée en 1880 par RIEGNIER, mais c'est un échec.

En 1886, RAYDL réussit l'extirpation d'une tumeur du corpuscule au prix de séquelles importantes.

Les premiers succès complets sont publiés par ALBERT en 1889 et MARCHAND en 1891.

Les années 1920 à 1935 marquent l'étape physiologique grâce aux travaux de HERING et de CASTRO.

L'étape clinique, plus récente, a été précisée par ARNULF(12) REDON (172), et FONTAINE (68).

Il faut souligner l'importance des progrès du diagnostic radiologique dus aux techniques de l'artériographie cérébrale.

La thérapeutique a également beaucoup évoluée. Les échecs de la chirurgie, nombreux il y a encore peu de temps, avaient fait écrire à PETTET (162), en 1953, que le plus gros danger des chémodectomes carotidiens était leur traitement. Autrement dit, fallait-il courir les

risques graves de l'interruption de l'axe carotidien ou valait-il mieux s'abstenir d'une action chirurgicale qui pouvait être mortelle ?

Depuis, les progrès de la chirurgie vasculaire, et surtout de la chirurgie carotidienne, font prendre une attitude beaucoup plus interventionniste surtout grâce à DE BAKEY, ROB et COOLEY pour les Anglo-Saxons, à FAUREL et THEVENET en France.

Les progrès des techniques de protection cérébrale précisés par HOUDARD et PERTUISET (96), les déviations temporaires ou shunt de JAVID (105), les méthodes d'anesthésie sous hypercapnie préconisées par COOLEY aux U.S.A., THEVENET, GROLLEAUX à MONTPELLIER, ont encore diminué le risque opératoire.

Quant à l'abord de la tumeur, il a bénéficié des travaux de REDON (172), WELTI (231), FONTAINE et SOOTS (200).

II - PLACE NOSOLOGIQUE DU CORPUSCULE CAROTIDIEN ET DE SES TUMEURS

La réaction du EMLE a permis à KOHN de découvrir, hors de la surrénale du "tissu chromaffine", formé de cellules à cytoplasme ponctué de très fines granulations qui se colorent en jaune brun par le Bichromate de Potassium (granulations chromaffines de GRYNFELTT) et en noir par l'hématoxyline ferrique ou l'argent de BIELCHOWSKY ; KOHN a ensuite démontré que ces cellules chromaffines (phéochromocytes de POLL) sont de souche sympathogonique. De là, le nom de paraganglions donné par cet auteur aux organes formés d'éléments chromaffines. Les recherches de STILLING et surtout celles de GRYNFELTT et de MULON montrèrent ensuite que les cellules chromaffines sont productrices d'Adrénaline. De la sorte, les termes : cellules paraganglionnaires, cellules chromaffines ou phaechromes ou phacochromocytes et cellules adrénolinogènes sont sont devenues synonymes.

Ainsi donc, par définition, les paraganglions de KOHN sont des glandes endocrines dont les cellules d'origine sympathique sont chromaffines et adrénalinogènes.

Répondent strictement à cette définition : la médullaire surrénale, l'organe de ZUCKERKANDL, des amas cellulaires épars en arrière du péritoine lombaire et le long du tractus génital ainsi que des trainées cellulaires ou cellules isolées incluses dans le sympathique.

Le nom de paraganglion fut étendu ensuite à d'autres organes dont l'origine sympathique est moins évidente et la chromaffinité douteuse ou nulle ; les corpuscules ou glomus carotidiens, les glomus aortiques et jugulaires. Il est possible que ces paraganglions non chromaffines soient d'origine vagale,

comme les paraganglions gastriques et épicardiques de GOORMAGHTIGH.

Ainsi, le concept de "paraganglion" s'élargit ; il tend à réunir non plus les seuls organes adrénalinogènes de souche sympathique, mais tous les organes de souche nerveuse.

Ces travaux de KOHN sur les paraganglions ont permis par la suite à ALEZAIS et PEYRON (1908) de réunir sous le nom unique de paraganglions, les tumeurs formées de cellules paraganglionnaire, quel que soit leur siège : surrénale, organe de ZUCKERKANDL, corpuscule carotidien... Ainsi donc, il existe deux sortes de paragangliomes :

- les paragangliomes chromaffines dont le siège d'élection est la médullaire surrénale.

- les paragangliomes non chromaffines dont l'origine habituelle est le corpuscule carotidien.

Seul le dernier groupe sera l'objet de notre étude.

I / ANATOMIE

Découvert par LUSCHKA, le corpuscule carotidien est un petit organe, pair et symétrique, situé entre carotides interne et externe, un peu au-dessus de leur origine.

Du volume d'un grain de riz, mesurant 5 mm de long, 4 mm de large, 2 mm d'épaisseur, il est de couleur rouge brun. Il est constitué par une agglomération de lobules arrondis, séparés les uns des autres par des cloisons fibreuses parcourues par des vaisseaux artériels et veineux ; les artérioles nourricières naissent de l'angle de la bifurcation des carotides ou de l'origine de la carotide externe ou de la carotide primitive, et abordent le corpuscule par le pôle inférieur. Ce même pôle perçoit la plupart des fibres nerveuses issues du glosso-pharagien, du pneumogastrique, du grand hypoglosse, et du sympathique, constituant un important réseau entourant et pénétrant le corpuscule.

Le corpuscule carotidien est amarré aux carotides par le ligament de MAYER.

2 / EMBRYOLOGIE

Le corpuscule carotidien se constitue chez l'embryon de 13 à 16 mm, à la hauteur du 3ème arc branchial, par l'interpénétration d'éléments artériels et d'éléments nerveux issus du IX.

L'opinion généralement admise aujourd'hui est celle de BOY et SMITH : le corpuscule carotidien est un complexe neurovasculaire formé

par l'interpénétration d'éléments d'origine ectodermique de nature neurale avec des éléments d'origine mesodermique de nature vasculaire.

3 / PHYSIOLOGIE

Elle s'est établie comme nous l'avons vu, au cours des années 1920 à 1935 grâce aux travaux de HERING et de CASTRO, de HEYMANS et son équipe, qui sont venus debrouiller les fonctions régulatrices complexes mises en évidence dans la région de la bifurcation coratidienne.

On sait que la paroi du sinus carotidien comporte des récepteurs à l'étirement qui dirigent sur les nerfs dépresseurs des volées d'influx d'autant plus serrés que la paroi artérielle est plus distendue : toute hypertension dans la lumière vasculaire aboutissant à la riposte régulatrice.

Ce fut le mérite de HEYMANS de montrer qu'il existe un autre mécanisme régulateur fondamental en ce qui concerne la respiration et qui passe par le corpuscule carotidien.

La technique du sinus isolé lui a montré que l'on peut modifier la respiration d'un chien en changeant les constantes respiratoires du sang au niveau du seul sinus carotidien, l'excitation étant produite par une augmentation de la $pC0_2$, par une diminution du pH ou de la $p0_2$, la mise hors circuit vasculaire du corpuscule carotidien aboutissant à la disparition de ces réflexes essentiels agissant sur le centre respiratoire et les centres voisins du plancher du 4ème ventricule (cardiomodérateurs, cardio-accélérateurs, vaso-constricteurs.)

Ainsi la physiologie du glomus se distingue-t-elle formellement de celle du sinus carotidien ? Tout paraît cohérant : un organe très vascu-

laire qui rassemble des cellules sensorielles et des fibres nerveuses constitue bien le schéma logique d'un chémo-récepteur.

Mais, faut-il admettre l'existence d'une fonction secrétoire ?

Certaines cellules ont un aspect histologique qui permet de le penser.

CHIOCCHIO, BISCARD et TRAMEZZANI ont démontré la présence de sérotomine dans le corpuscule carotidien du chat.

GESROT, LAGERLOF et WERSALL trouvent, au sein de la tumeur glomique, des granulations analogues à celles qui sont à l'origine de l'Adrénaline.

D'autres auteurs comme CHRISTIE, LEGER (123), PAROT et GLEY ont extrait du corpuscule carotidien une substance hypotensive distincte de l'Histamine et de l'Acetyl-choline.

Une étude récente au microscope électronique faite par GRIMLEY et GLENNER (80), si elle confirme bien les données morphologiques propres à un organe chémo-récepteur, met en évidence de nombreuses formations granulaires qui suggèrent une fonction endocrine. Et les constatations opératoires de BERDAL (19) et de ses collaborateurs qui observent des poussées brèves d'hypertension artérielle au cours de la manipulation de la tumeur, sont évocatrices.

Plus simplement, nous rappellerons les faits observés dans l'observation n° 1 : il s'agissait d'une malade qui présentait une instabilité tensionnelle manifeste avec poussées à 10-14, cette variation tensionnelle étant aggravée par la mobilisation de la tumeur. Deux jours après l'intervention,

la tension artérielle est tombée à 16-10, puis à 14-7, et est restée stable depuis.

Mais il faut insister sur le caractère expérimental de ces théories et admettre que la fonction principale et essentielle du corpuscule carotidien est la fonction chémoréceptrice.

4 / ETIOLOGIE

Les tumeurs du corpuscule carotidien sont souvent présentées dans les revues générales comme rares (PICARD, Thèse, 1970 - ANDRE, 9-10 - BAILLET, 13).

Il faut insister sur la relativité de cette rareté. En effet, on doit tenir compte de plusieurs éléments que nous développerons par la suite :

- le diagnostic de ces tumeurs est souvent difficile à affirmer, d'autant plus qu'on ne peut proposer une angiographie systématiquement devant toute suspicion clinique et tumeur du corpuscule carotidien.
- il faut tenir compte également du nombre de cas non publiés pour diverses raisons, des échecs, des cas isolés, des cas où le diagnostic histologique est incertain.

Elles peuvent s'observer à tout les âges de la vie, de 7 à 75 ans (ANDRE), le maximum de fréquence se situant entre 30 et 60 ans.

Elle se voient plus chez la femme que chez l'homme.

LINN a noté que la grossesse peut favoriser une poussée tumorale.

Elles peuvent siéger de n'importe quel côté, avec une légère prédominance à droite.

Des cas de tumeurs bilatérales ont été observées : PATEL en relève 18 cas en 1961, auxquels on peut ajouter ceux de RESLER (175), SNOW, WILLIAMS (237), HOLLON, HUSHANG, de PUJOL et collaborateurs.

Les tumeurs du glomus jugulaire représentent environ 1 pour 5 tumeurs du corpuscule carotidien.

SIRTORI et LEONARDELLI, sur 730 tumeurs, donnent 20 % de tumeurs du glomus jugulaire.

Il existe des formes bilatérales dans une proportion de 5 % des cas, soit simultanément, soit le plus souvent successives.

ZACHS, en 1958, rapporte un cas de tumeur multiple touchant le corpuscule carotidien en jugulaire, associé à deux chémodectomes rétro-péritonéaux.

GARCIN (71) rappelle récemment la fréquence des associations des tumeurs du corpuscule carotidien et du glomus jugulaire qu'il évalue à 3,8 %. PIAGET (163) et collaborateurs, en décrivent un cas en 1968. Cette fréquence tombe à 0,75 % pour les tumeurs bilatérales du glomus jugulaire.

Des cas d'association de tumeur du corpuscule carotidien et de

tumeur du pancréas, de l'organe de ZUCHERKLANDL, de la thyroïde, de la maladie de RECKLINGHAUSEN ont été décrits. La deuxième tumeur peut siéger également au niveau du paraganglion vagal ou du corpuscule aortique, ou dans l'orbite. Ces observations restent tout de même très exceptionnelles.

Par contre, la notion d'hérédité semble réelle. Plusieurs cas ont été observés dans une même famille.

C'est en 1935 que CHASE rapporte les deux premiers cas de tumeur du glomus carotidien dans la même famille. MONRO (167) en 1960, rappelle ces observations et cite en outre un travail de BURGE datant de 1916 et signalant cette incidence familiale. Il pense qu'il s'agit là d'une coïncidence.

La littérature contient maintenant une trentaine de publications qui prouvent le contraire.

Un certain nombre de cas n'ont pas été suffisamment explorés.

- 1933 : CHASE opère une femme porteuse d'une tumeur bilatérale du glomus carotidien. La soeur présente une tumeur du côté gauche L'auteur aurait retrouvé plus tard 5 autres cas dans la même famille.

- 1948 : WINDSHIP (240) rapporte l'observation d'une malade porteuse de tumeurs simultanées du glomus jugulaire et du glomus carotidien, dont le frère a une tumeur du glomus carotidien.

- 1949 : WASSING décrit 3 soeurs porteuses de tumeur du glomus carotidien associées deux fois à une tumeur du glomus jugulaire.

- 1950 : MAC HEALY et HEDIN (135) observent des tumeurs bilatérales chez un homme dont le frère à une tumeur semblable.

- 1951 : LAHEY et WARREN (117) découvrent dans une même famille 5 malades porteurs d'une tumeur du corpuscule carotidien.

De nombreux autres auteurs ont publié de tels cas : JAMES et SALEEBY en 1953 (104), FLETCHER et ARNOLD en 1954 (67), dans deux générations, LEMOINE en 1957, FABRE en 1960, CONLEY en 1963, VON LEDEN en 1965, et PIAGET en 1968 (163).

Sept cas, ont été étudiés complètement et l'arbre généalogique fait (cf. travail RIBET et Coll.) (176), ceux de BARTELS en 1949, SPENHG et KIRBY, en 1949, LEWISON et WEINBERG en 1950 (127), DESAI et PATEL (47) en 1962, qui publient 5 cas de tumeurs du corpuscule carotidien au sein d'une même famille dont 2 étaient bilatérales KATZ, en 1964, KROLL (113) en 1967, qui a étudié les cas de 242 individus appartenant à 4 générations de la même famille ; 60 présentaient un déficit modéré en facteur X (STUART) ; 28 sur ces 60 personnes avaient également un déficit du facteur VII. Des tumeurs du corpuscule carotidien furent détectées sur 12 individus appartenant à deux générations de la même branche de la famille, bilatérales dans 5 cas. Huit sur 12 avaient également un déficit en facteur de la coagulation VII et X.

L'étude chromosomique a été faite, mais n'a pas montré d'anomalie.

Il en conclut que la transmission du déficit en facteur VII et X est récessive alors que la transmission des tumeurs du corpuscule carotidien se fait sur le mode dominant, mais ne peut prouver qu'il existe une relation entre ces 2 transmissions.

RIBET et Collaborateurs (176), en 1969, rapportent les observations de 3 malades d'une même fratrie, opérés de tumeurs du glomus carotidien. Leur mère est indemne de toute tumeur. Le père est décédé en 1958 après l'exérèse d'un paragangliome. Un autre frère est mort dans les mêmes conditions. Sur les 14 enfants de cette fratrie, 7 n'ont pu être examinés : 3 sont indemnes, 2 certainement, 2 probablement porteurs d'une tumeur. Cher leurs 3 opérés, 2 tumeurs du glomus jugulaire et 1 paragangliome sont par ailleurs suspectés. L'étude chromosomique n'a pas montré d'anomalie.

Les cas familiaux représentent 15 pour cent des observations publiées sur les tumeurs du glomus carotidien. La bilatéralité est fréquente (31 pour cent des cas familiaux).

On peut en conclure, avec RIBET et Collaborateurs, que la maladie glomique est familiale et peut être pluri-focale chez le même individu, qu'elle se transmet sur le mode dominant et s'exprime de façon variable suivant l'influence de facteurs encore inconnus.

5 / HISTOLOGIE

Le corpuscule carotidien est consitué par une agglomération de lobules arrondis, séparés les uns des autres par des cloisons fibreuses parcourues par des vaisseaux. Chaque lobule est irrigué par une artériole, branche d'une artère principale née des carotides. Cette artériole lobulaire se résout en un réseau capillaire intralobulaire, d'aspect glomérulaire, qui débouche dans des veinules péri-lobulaires.

Entre les capillaires, et étroitement accolées à eux, se trouvent

les cellules carotidiennes : cellules dont le diamètre oscille entre 20 et 30 μ. Leur noyau sphérique présente un fin réseau chromatinien. Groupées en petits amas ou en courtes travées, ces cellules sont de formes variées : leur noyau sphérique présente un fin réseau chromatinien. Groupées en petits amas ou en courtes travées, ces cellules sont de formes variées : sphériques ou anguleuses. Leur cytoplasme est acidophile, très finement granuleux et non chromaffine. Certains éléments sont vasculaires.

On connaît en outre de nombreux organites, de même structure que le corpuscule carotidien, mais autrement situés : les paraganglions jugulaires, tympaniques, aortiques, qui tous peuvent devenir les points de départ de paragangliomes semblables aux paragangliomes carotidiens.

6 / ANATOMIE PATHOLOGIE

Les tumeurs du corpuscule carotidien connues depuis longtemps ont été rapportées à leur véritable origine par ALEZAIS et PEYRON. Sans être communes, elles semblent plus fréquentes que les paragangliomes surrénaux.

En règle, elles sont unilatérales. Leur bilatéralité (L. VAN BOGAERT) est exceptionnelle.

Leurs dimensions sont modérées (environ 3 cm de diamètre ; un diamètre de 10 cm semble être le maximum). Dans nos 3 observations, le diamètre de la tumeur est de 5 cm environ, pesant 20 grammes.

Leur consistance est ferme, parfois dure, fibreuse. Dans la

plupart des cas, les tumeurs sont adhérentes ; dans notre première observation, elle est édhérente à la fourche carotidienne dont la libération a nécessité des points d'hémostase. D'après MASSON, dans 75 % des cas, ces tumeurs donnent des essaimages dans les ganglions lymphatiques ; aussi, distingue-t-il les tumeurs du corpuscule carotidien bénignes et malignes.

Les tumeurs du corpuscule carotidien, comme les phéochromoblastomes surrénaliens, rappellent de près la structure du corpuscule originel normal ; on note la même architecture générale avec des lobules glandulaires séparés par des cloisons fibreuses contenant artères et veines ; mais tout y est excessif : le nombre des lobules, leurs dimensions, l'épaisseur des cloisons interlobulaires et le nombre des vaisseaux qui les parcourent. L'hyperplasie organoïde est maxima ; aussi, certains auteurs ont-ils proposé pour la tumeur le nom de "goître de la glande carotidienne" (DIETRICH et SIEGMUND).

Les lobules tumoraux sont constitués par des travées cellulaires plus longues que les travées normales et anastomosées, tantôt étroites, tantôt épaisses, comportant 3 à 8 ou 10 cellules de front. Les cellules sont vaguement sphériques, sans membrane précise, distinctes cependant grâce à l'inégale acidophilie de leur cytoplasmes respectifs. Les dimensions des cellules varient assez largements : dans certains lobules elles sont petites, dans d'autres, 2 ou 3 fois plus volumineuses. Inégalement turgides, les éléments les plus gonflés déformant leurs voisins. Sauf exceptions rarissimes (MONCKEBERG, KAUFMANN, BEITZKE et LIZINI), ces cellules ne sont pas chromaffines. Leur cytoplasme acidophile contient de fines granulations faiblement noircies par l'hématoxyline ferrique. D'autres sont creusées de vacuoles sans contenu colorable. Les noyaux sont à peu près sphériques, leur charpente chromatique et réticulée, ponctuée de karyosomes.

Les intervalles entre les travées sont occupés par des capillaires lacunaires exactement moulés sur elles et soutenus par un réseau de collagène réticulé. Dans certains cas, ce collagène prend un développement énorme et espace les cordons les uns des autres.

Les cloisons fibreuses interlobulaires contiennent, comme celles des paragangliomes surrénaliens, des vaisseaux musculaires (artérioles) larges et souvent sclérosés et des capillaires veineux à section anguleuse, largement anastomosés. Elles sont épaisses, denses, très riches en fibres collagènes. Autant qu'on en peut juger par les méthodes de coloration, elles ne contiennent rien de semblable à cet extraordinaire lacis nerveux qui habite les cloisons de la glande normale. Dans certaines tumeurs du corpuscule carotidien, le tissu conjonctif prend un très grand développement. Non seulement il découpe les lobules en amas secondaires, mais envahit les travées elles-mêmes, les morcelle en petits nids cellulaires séparés les uns des autres par de larges cloisons fibro-hyalines.

La malignité de ces tumeurs est en fait peu commune. Elle se traduit par une allure infiltrante, l'englobement des gros nerfs dans le tissu néoplasique et surtout par une invasion ganglionnaire régionale. Aucun cas de généralisation n'a été mentionné jusqu'ici.

Les tumeurs malignes offrent une structure variable. Dans les deux cas que MASSON a pu observer, les tumeurs avaient par places, une structure typique lobulée, avec cordons cellulaires étroits et capillaires sinusoïdaux ; ailleurs une structure atypique, caractérisée par un effacement de la lobulation, l'existence de travées difformes, très épaisses à cellules entassées en de nombreuses couches et séparées par des cloisons fibreuses, contenant des capillaires ordinaires. En ces points, la structure endocrinienne organoïde s'efface plus ou moins complètement. Ces cordons épais présentent parfois des flaques nécrotiques axiales.

Les cellules qui forment ces travées sont régulières et polygonales ; mais parfois elles sont allongées dans le même sens ou fusiformes, dessinant des faisceaux sarcomatoïdes.

La tumeur est, en général, bien encapsulée.

En bref, comme l'a signalé PHILIP M. LE COMTE, les signes de malignité sont toujours difficiles à mettre en évidence.

III - ETUDE CLINIQUE

Dans la plus grande majorité des cas, le patient se présente comme porteur d'une tumeur du cou augmentant lentement de volume et ceci résume le symptomatologie.

1 - SIGNES REVELATEURS :

La tumeur étant d'apparition et d'évolution progressive, c'est souvent sa présence qui amène à consulter ; mais fréquemment, c'est aussi l'augmentation brusquement plus rapide qui est le premier facteur d'inquiétude.

Dans nos 3 observations, les malades ont consulté respectivement un an, six mois et un an et demi après l'apparition de la tumeur. Pour deux d'entre elles, ceci s'accompagnait de signes fonctionnels.

2 - SIGNES FONCTIONNELS :

Ils existent dans 25 % des cas (ANDRE), accompagnant une tumeur déjà connue ou venant révéler une tumeur méconnue.

Ces signes traduisent la compression des éléments anatomiques voisins.

La dysphagie ou la sensation de gêne paresthésique hypopharyngée est due à un refoulement de la paroi pharyngée. Le développement en dedans de la tumeur peut entraîner une compression du X, provoquant toux, nausées, voie bitonale;

Les céphalées, les épisodes vertigineux traduisent une compression des vaisseaux cervicaux que l'on peut confirmer par la prise rétinienne et l'électro-éncéphalogramme (obs. n° 2).

En arrière, la tumeur peut entrer en rapport avec le plan prévertébral, déterminant un syndrome de CLAUDE BERNARD HORNER ou des douleurs irradiées dans l'épaule ou le bras.

Le syndrome d'hyper-réflectivité sinusale est paradoxalement très rare (4 à 5 pour cent des cas).

Son maître symptôme est typiquement, à l'occasion d'un mouvement de la colonne cervicale, rotation ou hyper-extension de la tête l'apparition d'une crise syncopale, plus souvent remplacée par de simples tendances lipothymiques avec pâleur, angoisse, sueurs, nausées.

L'origine sino-coritidienne est prouvée par le fait que la compression sinusale provoque des accidents identiques, alors que la compression de la carotide primitive n'entraîne aucun trouble, ce qui élimine la possibilité d'une ischémie cérébrale (BAILLET).

Il ne semble pas que le volume de la tumeur joue un grand rôle dans le déclenchement de ces phénomènes.

Tel malade a présenté un syndrome sinusal 5 ans avant la constatation de la tumeur, chez tel autre les accidents étaient déclenchés par la pression d'un faux- col rigide.

3 - SIGNES PHYSIQUES :

L'examen clinique n'amène le plus souvent que des signes de présomption :

- la tumeur est situé dans la gouttière carotidienne, cravatée par le muscle sterno-mastoïdien, entre le larynx et le cartilage thyroïde.

- sa forme est ovoïde, oblongue, allongée dans le sens transversal.

- son volume est extrêmement variable. Elle peut envahir la région sous-maxillaire, soulever le parotide, atteindre l'apex mastoïdien. Dans l'observation n° 2, elle s'étendait en haut jusqu'à la base du crâne et refoulait en bas la thyroïde. Son développement vers le bas est d'ailleurs variable, n'atteignant la région cricoïdienne et à fortiori la région sus-claviculaire que dans les formes très volumineuses.

- la palpation précise les caractères de la tumeur.
  Les tumeurs de petit volume sont palpées au mieux lorsque le muscle sterno-cléido-mastoïdien est relaché et qu'une main placée derrière celui-ci tend à luxer la tumeur vers l'avant.
  On peut aussi s'aider d'un doigt intra-buccal qui refoule le pharynx et la tumeur en dehors.
  Habituellement, la tumeur présente des battements synchrones au pouls mais sans extension.
  Il n'existe pas de thrill.
  Les battements cessent lors de la compression de la carotide primitive.
  Cette menoeuvre peut, très rarement d'ailleurs, permetttre d'observer le signe de RECLUS et CHEVASSU, consistant en la diminution du volume tumoral pendant la compression suivie du retour au volume initial quand on relache cette compression.

- Le signe de FONTAINE est classiquement pathognomonique : la mobilisation de la masse dans le sens transversal est très facile, alors qu'elle est impossible dans le sens vertical, amarrée en quelque sorte par la résistance des structures vasculaires.

- Elément négatif de valeur : il n'existe pas d'autre tuméfaction cervicale, sauf cas rares de chémodectomes avec métastases ganglionnaires.

- L'examen endo-buccal peut découvrir la saillie de la masse cervicale derrière le pilier postérieur refoulant l'amygdale.

- On recherche également les signes de compression des paires craniennes.

Finalement, il s'agit d'une tumeur isolée, solidaire de l'arbre carotidien, sans adénopathie satellite, sans point de départ muqueux ; d'évolution lente ; son diagnostic est celui de intumescences latérales du cou.

4 - DIAGNOSTIC :

Le chémodectome carotidien est en général confondu avec un certain nombre d'affections ganglionnaires ou non. Celles qui vont être énumérées répondent à des critères retrouvés dans la littérature.

Une tumeur du pôle postérieur de la glande sous-maxillaire peut être reconnue par le palper buccal.

Une tumeur du pôle supérieur du lobe latéral du corps thyroïde a son plus grand volume au-dessous de la bifurcation carotidienne.

Les kystes branchiaux congénitaux siégeant au même endroit ne donnent jamais l'impression de tumeur solide, et leur mobilité variable est en général symétrique.

Le diagnostic le plus souvent porté est celui d'adénopathie chronique, d'adénopathie maligne traduisant un cancer de muqueuses digestives ou thyroïdiennes non décelable, adénopathie de la maladie de HODGKIN, de la maladie de BRILL SYMMERS, adénopathie tuberculeuse crue.

Toutes ces adénopathies peuvent se localiser dans la région de la fourche carotidienne et avoir les mêmes caractères que le chémodectome.

L'examen clinique seul ne suffit pas à établir le diagnostic. La ponction-biopsie qui pourrait y aider est un examen dangereux du simple fait de la position de la tumeur qui se développe surtout en arrière des vaisseaux carotidiens, et qu'elle est très hémorragique. On comprend bien qu'en essayant de biopsier la tumeur, le risque de blessure de carotide, et par conséquent d'hémorragie, est très grand. Elle entraîne en tout cas un remaniement scléreux et inflammatoire de la région tumorale biopsiée, provoquant des difficultés opératoires supplémentaires. Enfin, elle n'est pas infaillible, comme le montre l'observation n° 1.

Moins vulnérante serait la ponction à l'aiguille fine qui a le mérite d'éliminer les affections kystiques et de limiter les recherches étiologiques par un examen cytologique, même s'il n'identifie pas formellement les cellules du paragangliome.

Le diagnostic radiologique, indispensable avant l'intervention pose le problème de l'indication de l'angiographie carotidienne, examen non encore anodin. L'artériographie carotidienne doit être demandée.

- en l'absence de toute autre étiologie (cf. diagnostic)
- en l'absence des contre-indications habituelles de l'angiographie cérébrale et rétrograde (athérosclérose, hypertension artérielle, ...)
- devant toute tumeur dépressible, mobile dans le sens transversal, à fortiori en cas de contexte familial.

Les méthodes d'opacification sont actuellement bien codifiées :

- clichés de face et de profil
- temps tardifs veineux
- on peut également utiliser les méthodes de soustractions qui donnent des images particulièrement nettes.

- A droite : la voie humérale rétrograde sera employée sous anesthésie générale.

- A gauche : on peut injecter le produit de contraste soit par ponction basse de la carotide primitive gauche lorsque la tumeur ne s'étend pas trop vers le bas, soit par voie fémorale rétrograde selon SEDLINGER en cas d'axes ilio-fémoraux praticables.

Deux autres méthodes peuvent également être utilisées :

- la voie globale par crossographie aortique selon SEDLINGER plutôt que l'angiographie élargie par voie veineuse qui donnera des clichés moins bien définis.

- la mise en place d'un cathéter de Teflon dans la carotide primitive controlatérale et injection du produit de contraste donnant une crossographie par cette voie.

Quelle que soit la méthode employée, les images obtenues sont assez caractéristiques :

- Aux temps précoces du sériogramme :
  . un refoulement des branches de division de la carotide primitive "en lyre" variant avec le volume de la tumeur.
  . des encoches, sténoses, voire images de thrombose, de la carotide interne ou de la carotide externe.
  . une modification du trajet des branches de la carotide externe en particulier de la thyroïdienne supérieure qui peut être étirée.
  . parfois, on obtient la visualisation de l'artère nourricière du corpuscule.

- C'est aux temps tardifs que la tumeur elle-même sera parfaitement injectée. Celle-ci est très vascularisée et très bien dessinée dès la 3ème ou la 4ème seconde du sériogramme.
  . L'image obtenue permettra d'apprécier les rapports de la tumeur avec les vaisseaux carotidiens, son extension en hauteur par rapport à la base du crâne, au canal carotidien et au trou déchiré postérieur.
  . L'aspect floconneux intra-tumoral avec shunts artério-veineux et retour veineux précoce ne doit pas être retenu en cas de tumeur du corpuscule carotidien comme critère de malignité, la structure neuro-vasculaire de ces tumeurs, même bénignes, expliquant ces images qui pourraient évoquer, dans d'autres parenchymes, un syndrome angiographique malin.

- Aux temps très tardifs, on obtient une phlébographie jugulaire interne de retour avec parfois une encoche sur cette jugulaire en cas de tumeur volumineuse.

EN RESUME, l'angiographie peut :

- le plus souvent établir le diagnostic, sauf en cas de très petite tumeur
- établir de façon précise le volume, la situation et les rapports de la tumeur avec les vaisseaux carotidiens
- apprécier le retentissement du développement tumoral sur les vaisseaux carotidiens et guider le traitement chirurgical

Quant à la phlébographie jugulaire interne, elle a peu d'intérêt, ne donnant que des images indirectes d'encoche en regard de volumineuses tumeurs, d'autant qu'elle peut être obtenue en fin d'artériographie par phlébographie de retour.

Une fois le diagnostic radiologique posé, un bilan paraclinique et pré-opératoire est demandé.

- l'électro-encéphalogramme simple et sous compression carotidienne contro-latérale ne montre, le plus souvent, que des tracés normaux. S'il y a une assymétrie, il confirme la souffrance cérébrale en cas de sténose ou de thrombose carotidienne.
- de même la mesure de la parmi bilatérale.
- la phonangiographie carotidienne peut être demandée en cas de souffle carotidien à l'auscultation.
- le dosage des cathécolamines, de l'acide vanylmandélique, des 17 céto et 17 hydroxy-stéroïdes donne des résultats le plus souvent normaux.
- enfin, dans le cadre du bilan pré-opératoire, l'étude des fonctions cardiaques, rénales, respiratoires avec E.C.G. et radiographie pulmonaire sera pratiquée.

OBSERVATIONS

Obs. n° 1 : Mme G... Andréa, 45 ans

Elle est admise dans le service pour une très volumineuse tumeur cervicale droite apparue un an auparavant et croît rapidement.

Il n'y a pas de signes fonctionnels, pas de dysphagie, pas de trouble de la voix, pas de trouble de compression en dehors d'une petite gêne aux mouvements de la tête.

Cette malade présente par contre une instabilité tensionnelle manifeste avec poussée à 20-14 : celle-ci est aggravée par la mobilisation de la tumeur dont la position est sous-mendibulaire droite.

Cette masse est dure à la palpation, volumineuse, n'adhérant ni au plan profond, ni au plan superficiel.

Elle est mobile dans le sens transversal, mais non dans le sens vertical. Elle ne bat pas. Mais il existe un souffle à l'observation de la tumeur.

Deux tentative biopsiques effectuées dans un autre service n'amènent pas au diagnostic histologique.

On pratique alors une angiographie carotidienne droite par voie humérale droite qui montre une volumineuse tumeur siégeant au niveau de la bifurcation carotidienne, écartant et englobant les branches de division de la carotide primitive, et sur les temps tardifs du sériogramme, un aspect

d'hyper-vascularisation avec shunts intra-tumoraux tout-à-fait caractéristique d'une tumeur du corpuscule carotidien.

L'électro-encéphalogramme simple et sous compression carotidienne, le fond d'oeil et la mesure de la tension artérielle rétinienne ne montrent pratiquement pas de retentissement vasculaire de la tumeur sur la circulation cérébrale.

Le bilan biologique objective, en dehors d'une petite hypocalcémie , un taux de 17 céto-stéroïdes de 3,5 mg par 24 heures, contrastant avec un taut de 17 hydroxy-stréroïdes elevé à 7,2 mg par 24 heures.

Les taux de cathécolamines et de l'acide vanyl mandélique sont normaux, ainsi que les autres examens biologiques.

L'indication opératoire était formelle en raison , d'une part de l'accroissement rapide de la tumeur, et d'autre part en raison des images angiographiques de refoulement et d'étirement de l'artère carotidienne interne droite qui pouvaient faire craindre une thrombose ou une rupture de cette artère.

Compte rendu opératoire (le 19-12-1970 - Professeur Agr. PIETRI)

Abord large de la gouttière carotidienne intéressant la carotide primitive et la carotide interne dans tous son trajet cervical. Les mesures de précautions vasculaires cérébrales sont prises d'emblée. Il a été prélevé en premier lieu un greffon veineux saphène. La préparation du shunt temporaire de JAVID, la mesure des pressions de la carotide interne après clampage de la carotide primitive, la mesure des pressions partielles d'oxygène dans le sang jugulaire et dans le sang carotidien droit et enfin la surveillance électro-encéphalographique per-opératoire sous clampage nous ont paru des mesures

suffisantes de prévention d'une éventuelle lésion de la carotide interne au cours de la dissection tumorale.
Contrôle de la carotide primitive - Libération prudente des branches de division de la carotide primitive droite noyées dans la tumeur qui est très hémorragique - repérage d'emblée du plan sous-adventiciel grâce à une injection sous la face antérieure de la carotide primitive en sous-adventiciel. A noter que 2 tentatives biopsiques effectuées dans un autre service ont rendu la région scléreuse et inflammatoire - Libération prudente de toute la carotide interne droite et la carotide externe. Il existe une adhérence de la tumeur au niveau de la fourche carotidienne que l'on libère et qui nécessite deux points d'hémostase sur l'artère du corpuscule qui est nettement repérée.
Bonne perméabilité des axes artériels après exérèse de la tumeur qui, spongieuse, vidée de son sang, pèse 20 grammes. Fermeture sur Redon.

Les suites opératoires ont été bonnes, marquées par un retour de la tension artérielle à 16-10, demeurée stable depuis.

Histologie (Professeur A. SMADJA) :

Le prélèvement examiné au laboratoire comporte des "nids" de cellules épithélioïdes, de taille à peu près régulière, entourées par un stroma très vasculaire.
Les colorations de la réticuline mettent très bien en évidence la disposition en amas de ces cellules et la présence de nombreux capillaires entre ces "nids" de cellules.
L'aspect de cette tumeur reproduit à peu près l'aspect normal du corpuscule carotidien.

Madame G... a été revue régulièrement en consultation depuis 1970, elle ne présente aucune récidive et sa tension est parfaitement stable, aux alentours de 15-9.

OBSERVATION N° 1

Artériographie très typique
- temps artériel
- aspect "en lyre"

des branches de division de la carotide primitive (profil)

OBSERVATION N° 2

Injection de la tumeur au temps tardif

Nombreux shunts artério-veineux

Hyper-vascularisation de la tumeur avec aspect floconneux (profil)

OBSERVATION N° 1

La tumeur bien injectée, de face.

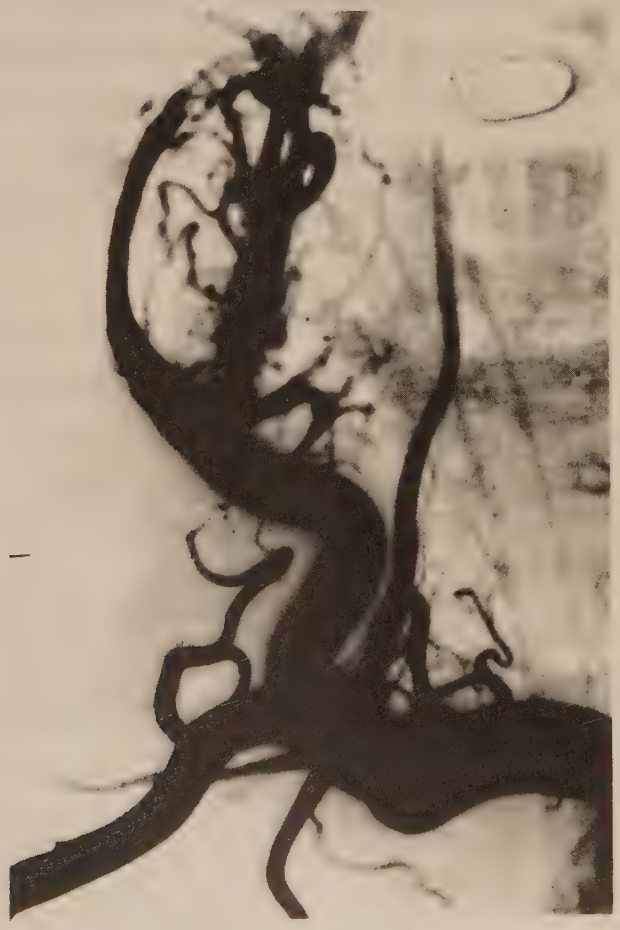

OBSERVATION N° 2

Temps artériel caractéristique

Obs. n° 2 : Mme P... Marie, 70 ans

Elle est admise dans le service pour une volumineuse tumeur cervicale droite apparue 6 mois auparavant.

Cette tumeur commençait à entraîner des troubles de la compression, en particulier une compression assez nette de la carotide interne droite responsable de douleurs, de petits épisodes vertigineux, ce que devaient confirmer la mesure de la tension artérielle rétinienne et l'électro-encéphalogramme.

A la palpation, cette masse est mobile dans le sens transversal, mais non dans le sens vertical.

Une artériographie carotidienne droite, faite par voie humérale rétrograde, montre un écartement caractéristique des deux branches de la carotide primitive droite qui est refoulée en avant et en dehors, avec opacification d'une formation tumorale volumineuse, prenant naissance dans la fourche carotidienne vascularisée aux dépens de la carotide externe, mais englobant la carotide primitive, refoulant vers le bas la thyroïde, s'étendant jusqu'à la base du crâne, en faveur du glomus carotidien. Cette tumeur vasculaire semble cependant radiologiquement déjà assez étendue.

L'indication opératoire est posée en raison des risques d'aggravation de la compression carotidienne pouvant évoluer vers la thrombose.

. . . . . .

Compte rendu opératoire (le 6.11.1972 - Professeur Agr. J. PIETRI)

Anesthésie sous hypercapnie et hyperoxie (Docteur OSSART).

Une dissection minutieuse, habituelle dans ce type d'intervention a permis

l'exérèse totale de la tumeur qui était encore bien encapsulée. Il a été possible de procéder à l'exérèse de cette tumeur qui entourait les vaisseaux carotidiens sans blesser ceux-ci, bien que des mesures de protection du parenchyme cérébral aient été prises en début d'intervention - Dissection du plan sous-adventiciel utilisant le même procédé d'hydro-dissection à la Novocaïne que dans l'observation précédente. Il s'agissait d'une tumeur, qui, après exérèse, avait le volume d'une noix verte, dure, d'apparence spongieuse, sans caractère macroscopique de malignité.

Histologie (Professeur A. SMADJA)

Les prélèvements effectués sur cette volumineuse tumeur montrent qu'il s'agit en effet d'une tumeur du glomus carotidien tout à fait caractéristique, faite de cellules à cytoplasme très clair, à noyau arrondi, disposées en petits amas séparés par des lacunes sanguines extrêmement nombreuses.

Les suites opératoires ont été tout à fait simples et Mme P... a quitté le service après une durée totale d'hospitalisation de 10 jours.

Elle a été revue en Janvier 1973, nous n'avons, pour cette malade, qu'un recul de 2 mois seulement.

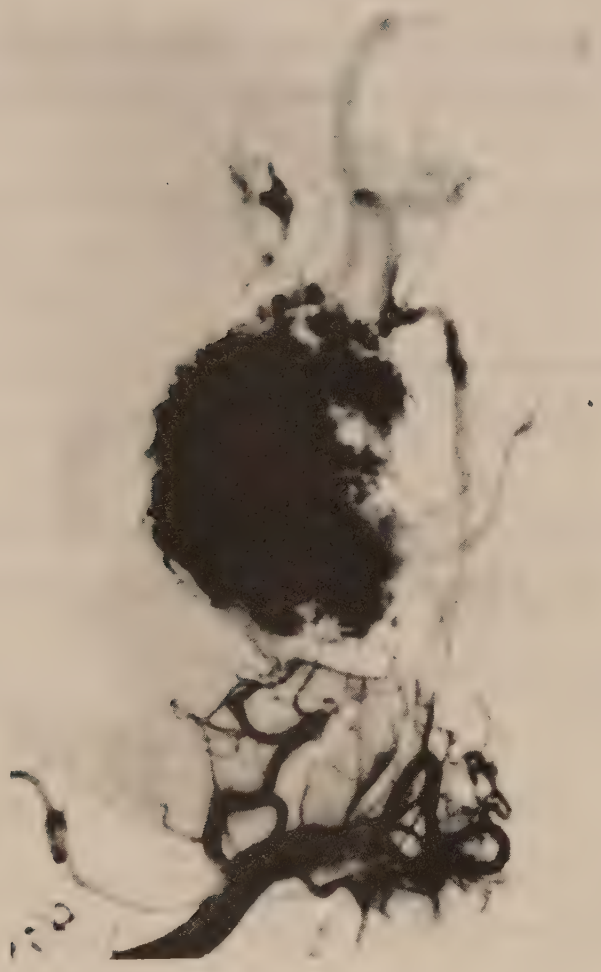

OBSERVATION N° 2

Injection de la tumeur aux temps tardifs.

Obs. n° 3 : Melle C... Martine, 19 ans

Elle est admise dans le service pour une tumeur cervicale apparue depuis un an et demi, à gauche.

Cette tumeur entraîne une légère gêne cervicale, sa croissance a été régulière. Elle n'est devenue douloureuse que récemment.

On retrouve des signes d'hypertonie sinusale : malaises, syncopes, accès de pâleur subite.

Cliniquement, la tumeur a la taille d'une noix. On retrouve très bien le signe de CHEVASSU et le signe de FONTAINE.

Une angiographie alors pratiquée est très démonstrative et permet de décider l'intervention.

Compte rendu opératoire (le 14-2-1973 - Professeur Agr. J. PIETRI)

Anesthésie générale sous hypercapnie et hyperoxie.

Cervicotomie - hydro-dissection de la tumeur par Novocaïne avec contrôle de la carotide primitive. La tumeur englobe toute la fourche et remonte jusqu'à la base du crâne.
Dissection du plan sous-adventiciel et exérèse de la tumeur sans lésion vasculaire.

Histologie (Professeur A. SMADJA)

Il s'agit d'un chémodectome tout-à fait caractéristique avec ses lobules de cellules assez larges, à cytoplasme finement granuleux, à noyau

central souvent très irrégulier.

La tumeur est dans l'ensemble bien encapsulée et malgré la monstruosité nucléaire, nous pensons qu'il faut la considérer comme bénigne.

Les suites opératoires ont été simples, mais l'observation est trop récente pour juger des résultats à long terme.

TRAITEMENT

Il a été complètement transformé :

- par les progrès de la chirurgie vasculaire, et en particulier de la chirurgie carotidienne grâce aux travaux d'ARNULF (12), WELTI (231-232) et FONTAINE, et en chirurgie carotidienne d'ARNULF, FAUREL, THEVENET et GROLLEAU.

- par les progrès des méthodes de protection cérébrale :
  . épreuves de clampage
  . manométrie et débimétrie
  . Shunt de JAVID, prélèvement d'un greffon veineux
  . anesthésie sous hypercarbie (COOLEY, GROLLEAU, RAOUX).

I / LES INDICATIONS :

Les nombreux échecs de la chirurgie avant les progrès que nous venons de passer en revue ont pu justifier une attitude d'abstention.

Celle-ci n'est plus de mise actuellement en raison :

- du risque évolutif : la morbidité par évolution spontanée est évaluée à 30 % par MONRO en 1950 (167), cette morbidité pouvant être imputée à la généralisation métastatique, aux thromboses ou ulcérations carotidiennes.

- de l'incertitude habituelle des critères de malignité

- des échecs du traitement médical et de la radiothérapie.
  Il faut considérer comme exceptionnel le seul cas publié de résolution spontanée (WARREN) (226-227).

WILSON (239) a obtenu une régression par radiothérapie. Pour DELLACHY et SIMPSON (1960), la radiothérapie peut diminuer la vascularisation de la tumeur. SAMENGO et GONZALO DE SEBASTIEN ont appliqué ce traitement à des restes tumoraux post-opératoires sans observer de récidive avec 7 ans de recul.

En fait, la majorité des auteurs sont d'accord pour estimer que le seul traitement efficace est chirurgical.

Il faut donc intervenir en l'absence de contre-indication générale sur toutes les tumeurs du corpuscule carotidien dont le diamètre dépasse 1,5 cm et surveiller attentivement les tumeurs de plus petit volume par des examens réguliers et rapprochés.

2 / METHODES CHIRURGICALES :

L'indication et la technique de traitement des tumeurs du corpuscule carotidien sont dominées par le risque carotidien.

Les mauvais résultats ont souvent découragé les tentatives d'exérèse.

On a pu dire que :
"Les malades porteurs d'une tumeur du corpuscule carotidien ne couraient un réel danger que lorsque le chirurgien se met en mesure d'opérer".

Les progrès de la chirurgie carotidienne infirment cette boutade classique jusqu'en 1950.

En fait, actuellement, on considère que le sacrifice carotidien n'est admissible que lorsque la carotide interne est totalement oblitérée. Dans tous les autres cas, l'axe carotidien doit être restauré ou suturé.

Différentes méthodes sont utilisées :

- l'exérèse de la tumeur laissant en place une lame de parenchyme glandulaire (WELTI) (231-232). Ceci évite le risque carotidien, mais ne met pas à l'abri d'une récidive locale.
D'autre part il reste une incertitude en ce qui concerne l'évolution sur le plan histologique.

- l'exérèse en totalité de la tumeur en utilisant le plan sous-adventiciel (WELTI - FONTAINE (68) - REDON (172) - TAYLOR (211) SOOTS (200) - RUSH et technique personnelle) paraît le plus intéressante. Le plan de clivage utilisé est sous-adventiciel, ce qui est facilité par l'hydro-dissection à la Novocaïne menée prudemment jusqu'à la fourche où l'adhérence à la média se fait par l'intermédiaire de vaisseaux corpusculaires qui doivent être repérés et liés sous clampage temporaire de la carotide primitive de quelques secondes.

- les modalités techniques proposées par WLETI : incision de la tumeur jusqu'au plan de la média des vaisseaux et "décortication" sous adventicielle de la tumeur. Cette méthode quoi qu'assez hémorragique, paraît intéressante dans le cas où la fourche carotidienne est complètement noyée dans la tumeur.

- Nous ne dirons qu'un mot des techniques d'exérèse en bloc de la fourche carotidienne et de la tumeur qui entraînent 50 % de mortalité. Les résultats sont grevés de complications d'ischémie cérébrale dans un pourcentage inacceptable. Elles ne doivent être réservées qu'aux thromboses de la carotide interne.

- le clampage progressif par clamp spécial, les épreuves de clampage de la carotide interne avant l'intervention, proposés par HOUDART et PERTUISET (96) ne sont qu'exceptionnellement pratiquées.

- Notons un aspect technique particulier : le sacrifice de la carotide externe ; à notre avis, il n'est pas à envisager d'emblée en raison de la contribution de cette artère à la vascularisation cérébrale et à son rôle vicariant. La dissection doit être menée à son niveau avec le même soin qu'au niveau dela carotide interne surtout en cas de tumeurs bilatérales dont on sait la relative fréquence.

Cas particuliers d'une tumeur atteignant la base du crâne.

Les difficultés sont liées à :

- la profondeur et la difficulté d'abord

- les rapports étroits dans l'espace sous-carotidien postérieur avec les éléments nerveux et la jugulaire interne.

- surtout la longueur de la dissection sur la carotide interne, l'importance de l'hémorragie, car il s'agit toujours dans ce cas de tumeurs très volumineuses, ce qui nécessite toutes les fois que possible, d'essayer d'aborder la carotide interne au-dessus de la tumeur.

On peut être amené, sous couvert de mesures de protections crébrales, (bilan pré-opératoire, électroencéphalogramme per-opératoire, shunt temporaire de JAVID, d'occlusion temporaire de la carotide interne dans le canal carotidien par sonde à balonnet de FOGARTY n° 3 ou 4) à reséquer la carotide interne et à rétablir sa continuité par un auto-greffon veineux saphène ou une prothèse en Dacron.

Le matériel veineux autologue est préférable aux prothèses alloplastiques ; les homogreffes artérielles ne sont actuellement plus guère utilisées.

Cas particulier de résection sub-totale :

LAHEY et WARREN (117), entre autres auteurs américains, ainsi que WELTI (231-232) et LEROUX, ROBERT (126) devant la gravité de la résection carotidienne et la bénignité habituelle des chémodectomes pratiquent une résection sub-totale de la tumeur.

Lorsque l'examen histologique révèle la nature maligne, LEROUX ROBERT, dans un deuxième temps, procède à l'extirpation totale avec sacrifice artériel. Pour cet auteur d'ailleurs, "il est possible que les progrès de la chirurgie permettent de réformer cette attitude".

Trois critiques peuvent être opposées à cette résection sub-totale :

- la possibilité de récidive, et si sur deux cas LEROUX ROBERT n'en a observée aucune, SESSION en mentionne deux sur trois - et sur six malades OBERMAN en 1968 rapporte 2 cas sans récidive avec un recul de 11 à 17 ans après, un cas avec ganglion décédé de récidives ganglionnaires multiples et de métastases hépatique, un cas perdu de vue.

- les difficultés d'hémostase du moignon tumoral particulièrement vascularisé
- l'absence de critère histologique formel de malignité.

D'ailleurs, comme le prévoyait LEROUX ROBERT, la chirurgie vasculaire permet actuellement la restauration artérielle et la maintien de l'axe carotidien principal.

Cas particulier des blessés per-opératoires de la carotide primitive ou de la carotide interne :

Il faut alors clamper la carotide primitive sous surveillance électro-encéphalographique. On a alors le choix entre la suture de la plaie au cardiocrin 00000000 ou l'adjonction et le rétablissement de la continuité par un greffon veineux ou un patch en Dacron (COOLEY, FAUREL CONLEY) (38-39).

Cas particulier d'une hémorragie abondante d'origine tumorale difficilement contrôlable:

Il faut alors clamper la carotide externe au ras de la fourche et poursuivre la dissection sous clampage itératif de la carotide primitive et de la carotide interne sous surveillance électro-encéphalographique.

Dans les hémorragies ou déchirures de la carotide primitive ou de la carotide interne, la conduite à tenir s'apparente à celle des lésions traumatiques de la fourche carotidienne.

Récemment, des plaies multiples de la carotide primitive et de la carotide interne par plombs de chasse avec contrôle artério-

graphique ont pu être traitées par angioplastie par patch veineux sous couvert d'un shunt de JAVID temporaire (Professeur Agr. J. PIETRI). Il s'agissait d'un jeune homme de 20 ans, blessé par plombs de chasse et transféré d'un hôpital distant de 80 km après méchage et compression temporaire.

3 / Les METHODES DE PROTECTION GENERALE :

Elles ont favorisé le développement de la chirurgie carotidienne. Les tumeurs du corpuscule carotidien ont bénéficié de ces progrès.

Elles sont fonction des divers facteurs, en particulier du bilan pré-opératoire.

a) Les méthodes pré-opératoires :

Ce sont les épreuves du clampage, progressif et des compressions itératives (ANDRE (9-10)). Elles sont peu utilisées actuellement, peu fiables, et d'efficacité douteuse.

b) L'hypothermie modérée à 31° : utilisée par BLUMEBERG (24), SOOTS (200), ENJALBERT, RIBET (176), THEVENET.

Elle autorise un clampage carotidien variant de 25 à 35 minutes, sous contrôle électroencéphalographique et électrodardiographique (risque de fibrillation ventriculaire). Elle exige un contrôle rigoureux de la température.

Méthode "encombrante" (SOOTS), elle augmenterait le risque d'hyperréflectivité sinusale (ENJALBERT).

c) Le shunt interne (JAVID) (105)

Cette méthode est utilisée en normothermie par MORRY, DE BAKEY, SON, SILVER.

C'est une méthode séduisante. Le matériel siliconé est introduit par artériotomie dans la carotide primitive et la carotide interne, et laissé en place par des pinces de JAVID pendant toute la durée de la dissection. On rétablit la continuité artérielle par suture, angioplastie veineuse ou greffon veineux. Il y a parfois des difficultés de mise en place, une thrombose de shunt.

En général, cette technique est à utiliser lorsqu'un clampage prolongé est prévu.

d) l'anesthésie sous hypercarbie

Elle a été proposée par D. COOLEY dans la chirurgie carotidienne, utilisée par THEVENET et GROLLEAU - RAOUX à MONTPELLIER.

Anesthésie sous hypercarbie et hyperoxie élevant la pCO_2 à 60 mm de mercure.
Elle nécessite un contrôle électro-encéphalographique permanent, la prise de pressions en aval du clampage, la surveillance des pressions partielles d'Oxygène et de CO_2 en per-opératoire, le contrôle permanent de la tension artérielle et de l'électroencéphalogramme.
Elle permet une durée de clampage d'environ 20 minutes.
Elle a pour avantage d'être une méthode simple et pour inconvénients la survenue d'un oedème cérébral facilement jugulé par les perfusions de Mannitol, de soluté hypertonique et de synactène.
Cette méthode a ét utilisée dans nos deuxième et troisième observations.

Notre préférence va à cette dernière méthode, associée éventuellement à un shunt temporaire de JAVID, si le clampage doit se prolonger.

4 / PROTOCOLE TECHNIQUE PROPOSE :

Il ne s'agit pas d'un protocole original, mais qui résume le déroulement et les procédés utilisés en cas de columineuse tumeur corpusculaire.

Celle-ci a été préconisée dans nos 3 observations et à l'occasion de 2 autres tumeurs du corpuscule carotidien opérées par le Professeur PIETRI et qui sont antérieures à son expérience amiénoise.

Il s'agit d'une intervention de chirurgie vasculaire qui nécessite donc l'instrumentation habituelle de la chirurgie carotidienne :

- Clamps de DE BAKEY
- Lacs d'hémostase temporaire
- Matériel de suture utilisant la cardiocrin 00000000
- Sérum hépariné.

La présence d'un ou deux aides est nécessaire, de même que celle d'un instrumentiste. Le malade est installé en décubitus dorsal, la tête tournée et fixée du côté opposé, le menton relevé en avant.

- Mise en place de champs laissant la possibilité de prélever un greffon veineux saphène. Ce greffon peut d'ailleurs être prélevé d'emblée en début d'intervention et conservé dans du sérum hépariné après dilatation (obs. n°1).
- Anesthésie avec intubation sous hypercarbie et hyperoxie
- Contrôle électro-encéphalographique et électrocardiographique constant per-opératoire.

Il faut qu'on ait à sa disposition :

- une possibilité de manométrie après clampage

- une possibilité de mesure des pressions partielles de CO_2 et O_2 sanguine
- une réserve de sang suffisante car il s'agit d'une intervention hémorragique
- un contrôle thermique per-opératoire.

On aborde l'axe carotidien par la voie de SEBILEAU le long du bord antérieur du S. C. M. L'abord doit être large. Puis ligature du tronc veineux thyrolinguofacial et découverte de la carotide primitive et de la fourche carotidienne qui est le plus souvent noyée dans la tumeur, surtout sa face postérieure:

- la carotide interne est refoulée à l'extérieur et c'est l'élément le plus superficiel du plan carotidien
- la tumeur est brunâtre, encapsulée, dépressible, très hémorragique, véritable éponge sanglante dès l'ouverture de la capsule.
- abord de la carotide profonde mise sous lac ou clamp d'hémostase temporaire
- abord de la carotide interne et de la carotide externe. Il est quelquefois utile de ligaturer l'artère thyroïdienne supérieur.
- la tumeur est dégagée prudemment de la paroi pharyngienne au niveau du constricteur moyen du pharynx.
- traction douce sur la carotide primitive en avant et en dedans
- on pratique alors une épreuve de clampage sous contrôle électro-encéphalographique.
- puis, à l'aide d'une aiguille très fine, hydrodissection par injection à la seringue d'une solution de Xylocaïne à 0,5 ou 1 %, injectée en sous-adventiciel sur la face antérieure de la carotide primitive.

- Amorce de la dissection au dissecteur de ROB, puis aux ciseaux, dissection très prudente sur les faces de la carotide primitive et de la carotide interne sous aspiration continue du suintement hémorragique
- Amarrage par points en X de traction douce sur la tumeur.
- Libération progressive de la carotide primitive, puis de la carotide interne et de la carotide externe. La tumeur du corpuscule carotidien ne reste adhérente que par ses vaisseaux au niveau de la fourche, légèrement sur sa face postérieure.
- Repérage du vaisseau nourricier qu'on lie sous couvert d'un clampage carotidien primitif de 4 à 5 secondes pendant que la ligature est serrée.
- Exérèse de la tumeur
- Contrôle de la perméabilité de la carotide et de ses branches
- Vérification de l'hémostase
- Repérage des éléments nerveux
- Fermeture sur drain aspiratif de REDON laissé en place 48 à 72 heures.

5 / RESULTATS

Il semble que presque tous les auteurs soient maintenant d'accord pour affirmer que le sacrifice carotidien ne devra être fait que dans des cas très exceptionnels. En effet, suivant les statistiques, en cas de résection avec sacrifice du bulbe carotidien, la mortalité opératoire varie de 10 % (STICK et BAUER) à 50 % (LAHAY et WARREN) (117), en moyenne 30 pour cent. Il existe de plus 80 pour cent de cas de troubles nerveux centraux.

Nous avons déjà parlé des échecs et des récidives fréquentes en cas de résection sub-totale.

Par contre, la résection sous-adventicielle avec restauration carotidienne si nécessaire, semble maintenant une technique admise par presque tous.

SOOTS (200) cite les cas de 69 malades opérés par RUSH, sans sacrifice carotidien où la mortalité n'a pas dépassé 1,5 pour cent. THEODOR et T. B. GRACE (79) en arrivent aux mêmes conclusions.

Par contre, les séquelles nerveuses paralytiques, même lorsque le courant carotidien n'est pas définitivement interrompu, sont relativement fréquentes. Elles intéressent les 3 dernières paires craniennes. Elles se compensent à la longue.

JAVID (105) cite le cas de 23 patients, tous opérés en sous-adventiciel ; parmi eux, 17 ont pu être opérés sans lésions de la carotide interne, 1 a subi une homogreffe, 3 une angioplastie, 1 un shunt temporaire, 1 une excision partielle. Ses résultats sont excellents :

- mortalité	0
- lésion cérébrale	0
- lésion nerveuse locale	3
- récidive locale	2
- aucune séquelle	12

Dans nos observations, les résultats avec un recul de 2 ans pour l'une, de quelques mois pour l'autre et de quelques jours seulement pour la troisième sont excellents : aucune séquelle.

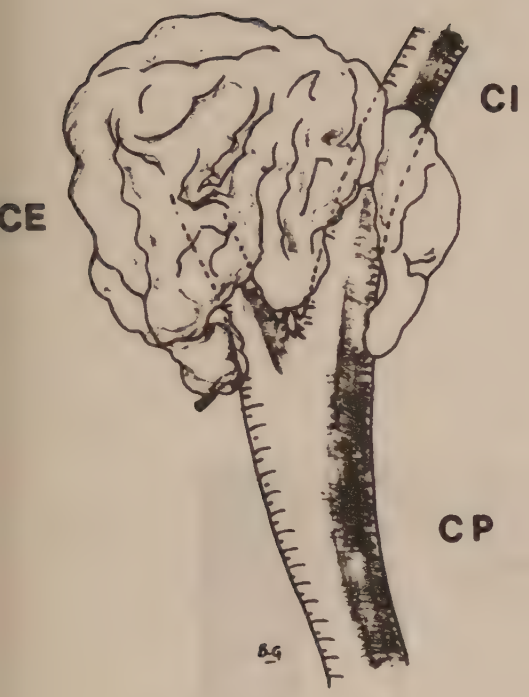

ASPECT ANATOMIQUE

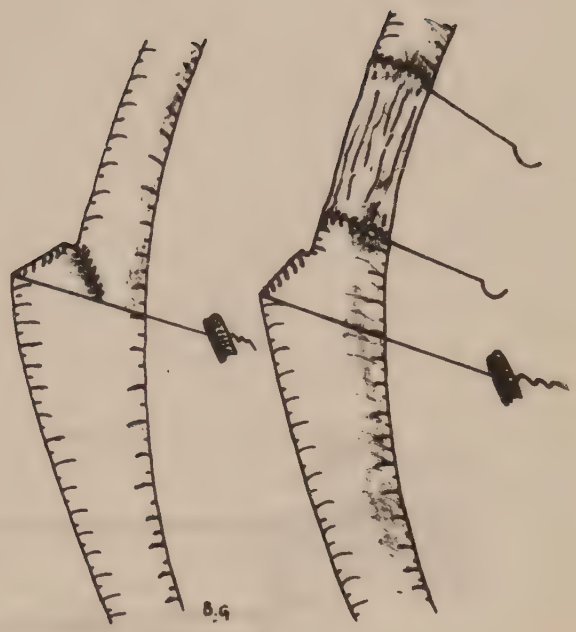

TECHNIQUE DE REPARATION
DE LA FOURCHE CAROTIDIENNE

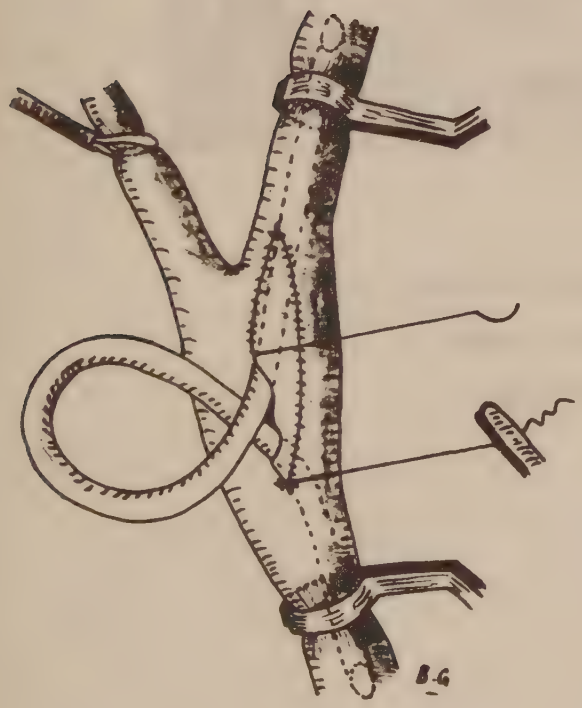

SHUNT TEMPORAIRE DE JAVID
EN PLACE

TECHNIQUE DE DISSECTION



Préparation d'un greffon veineux
et shunt temporaire de JAVID,
avant l'intervention

CONCLUSION

Il nous a paru intéressant, à propos de trois observations de tumeur du corpuscule carotidien observées au C.H.U. d'AMIENS de passer en revue l'évolution des connaissances sur ces tumeurs.

Beaucoup de problèmes restent en suspens :

- leur place nosologique n'est pas encore bien définie,
- on connaît encore mal le potentiel malin de ces tumeurs.

D'autres semblent s'affirmer comme la notion d'hérédité sur le mode dominant.

Leur diagnostic clinique reste difficile. A retenir pourtant le signe de FONTAINE : mobilité de la tumeur dans le sens transversal, mais non dans le sens vertical. Ce signe est pathognomonique.

La biopsie est un acte délicat et souvent d'interprétation histologique difficile.

L'artériographie permet, dans 80 % des cas, de faire le diagnostic. Les progrès de techniques, à condition de savoir en poser les indications, en font maintenant un examen de choix, sauf dans les petites tumeurs,et peu dangereux.

Les idées sur les techniques opératoires ont considérablement évoluées depuis quelques années. Rappelons qu'en 1950, encore, la plupart des auteurs n'étaient pas interventionnistes en raison de la mortabilité per et post-opératoire, alors que JAVID, en 1967, a 0 % de mortalité sur 26 cas.

Ces résultats n'ont été obtenus que grâce à une amélioration constante des techniques opératoires et des techniques de réanimation.

Actuellement, on peut considérer que toute tumeur du glomus carotidien dépassant 1,5 cm de diamètre, doit être opérée. L'intervention doit éviter l'interruption du courant sanguin carotidien primitif, ceci grâce aux progrès de la réanimation (technique d'hypercarbie, hyperoxie, permettant une interruption du flux de la carotide primitive pendant 20 minutes sans lésion cérébrale aux progrès de la chirurgie carotidienne (préparation de shunt de JAVID, greffon veineux, décollage à la Xylocaïne en sous-adventiciel de la tumeur) avec une morbidité s'approchant de 0 % et des séquelles post-opératoires très rares.

BIBLIOGRAPHIE

1 - AKATA O.
Protnèse de la carotide primitive en cas de blessure ou de tumeur du corpuscule carotidien.
Rev. Méd. Moyen Orient, juil. Août 1965, 22, n°4, 315-317.

2 - AKKARY S.
Tumeur maligne du corpuscule carotidien du cou chez un nouveau-né.
Arch. Dis. Child., av. 1964, 39, n° 204, 194-96 (bibliog.)

3 - ALEKSEEFF P. P.
Le diagnostic des tumeurs de la glande carotidienne
Klinitchescaïa (Moscou), 1956, 34, n° 3, 62-67 (Bibliog.)

4 - ALEKSEEVA P. P.
Réflexes vasculaires, presseur et dépressif dans les tumeurs du ganglion carotidien.
Khirourguiia (Moscou), 1957, n° 1, 99-101.

5 - ALEKSSEVA P. P.
Quelques problèmes de pathogénie, clinique et traitement des chémodectomes carotidiens.
Klinitchescaïa (Moscou), 1966, 44, n° 1, 18-22 (bibliogr.)résumé anglais

6 - AL NAAMAN Y. D., SAMARRAI A. A. AR. et AL-KHADDAR M.
Tumeur du corps carotidien (chémodectome)
Int. Surg. Juin 1972, 57, n°6, 507-509 (bibliog.)résumé français.

7 - ANASTASIO J. A., PERAITA P. et PLEGUEZUELA M. M.
Deux cas de papillome carotidien bénin extirpés chirurgicalement.
Rev. Clin. espan., 15 juil. 1955, 58, n° 1, 40-43.

8 - ANDERSON R. et SCARCELLA J. V.
Tumeurs du corpuscule carotidien
Am. J. Surg. Nov; 1963, 106, n° 5, 856-859 (bibliogr.)

9 - ANDRE P. et HUSSON Y.
Problèmes de diagnostic et de traitement posés par les tumeurs du corpuscule carotidien.
Ann. Oto-Laryng., juil. Août 1967, 84, n°7, 8, 593-94.

10 - ANDRE P. et HUSSON Y.
Problèmes de diagnostic et de traitement posés par les tumeurs du corpuscule carotidien.
Ann. Oto-Laryng. Sept. 1967, 84, n° 9, 599-605.

11 - AQUINO J. A.
Les tumeurs du corpuscule carotidien.
Arch. of Otolaryng. Mars 1957, 65, n° 3, 263-268 (Bibliogr;)

12 - ARNULF G.
Pathologie et chirurgie des carotides.
Paris, Masson, 1957.

13 - BAILLET J.
Les tumeurs du corpuscule carotidien
Vie méd., (enquête), mars 1968, 49, 439-446 (bibliogr.)

14 - BARADOUX A., DESCUNS P., GARRE H., THEVENOT C. et RAMEE A.
Tumeurs du glomus carotidien gauche à localisations intracraniennes, multiples.
Rev. Oto-Neuro. Opht., 1960, 32, n° 6, 347-350 (Bibliogr.)

15 - BAROCCI C. et MASSACESI L.
Contribution à l'étude des tumeurs du corpuscule carotidien.
Minerva Méd. 27 Janv. 1960, 51, n° 8, 309-312. ?

16 - BARROSO MOGUEL R. et COSTERO I.
Les cellules argentaffines des tumeurs du corpuscule carotidien.
Ann. de Path., Oct. 1962, 41, n° 4, 389-403, 10 fig. (bibliogr.)

17 - BECKENDORF F.
Tumeurs du corpuscule carotidien
Bruns" Beitr. Klin. Chir., juin 1956, 192, n° 4, 493-501 (bibliogr.)

18 - BENNETT M. ZURHEIN G. et BAST Th. H.
Tumeur du corpuscule carotidien s'étendant à l'intérieur du crâne.
Arch. of otolaryng., sept. 1957, 66, n° 3, 257-265, 6 fig. (bibliogr.)

19 - BERDAL, BRATTEN
Act. Méd. Scandi., 1962.

20 - BERNIER E.
Une nouvelle observation de paragangliome carotidien.
Mém. Acad. Chir., 23-30 Oct. 1963, 89, n° 26-27, 752-754.

21 - BESTER J. M. et TOOMEY J. M.
Tumeur maligne du glomus carotidien
Arch. of Otolaryng., mai 1969, 89, n°5, 752-755.

22 - BLACKWELL C. C.
Tumeur du corpuscule carotidien chez un épileptique.
Surgery, Août 1951, 30, n° 2, 375-382 (bibliogr.)

23 - BLANCHON C.
Sur une observation d'une tumeur du glomus carotidien.
Ann. Oto. Laryng., Juillet-Août 1968, 85, n° 5, 444-447.

24 - BLUMENBERG R. M. etSAVLOV E. D.
Douleur : résection pour tumeur du glomus.
Arch. Surf., Août 1961, 83, n° 2, 205-209 (Bibliogr.)

25 - BORELLI G.
Aspects angiographiques des tumeurs du corpuscule carotidien
Radiologia Med., Mars 1959, 45, n° 3, 250-255 (bibliogr.)
(résumé français).

26 - BORELLI G.
Aspects angiographiques des tumeurs du corpuscule carotidien
Panminerva méd., Fév. 1969, 2, n°2, 74-76 (bibliogr)

27 - BOUCHE J. et FRECHE C.
A propos de deux tumeurs du corpuscule carotidien
Ann. Oto-Laryng. Juin 1966, 83, n° 6, 457-461.

28 - BRAUN-FALCO F.
Tumeur de la glande carotidienne
HNO, 25 août 1958, 7, n° 3, 85-87 (Bibliogr).

29 - BRET J. et MARIO P., BRET Ph., BOCHU M. et FISCHER G.
Tumeur du corpuscule carotidien à symptomatologie d'anévrysme artérioveineux.
J. Méd. Lyon, 5 oct.1970, 51, n° 1194, 1717-1722 (bibliogr.)

30 - BROWN J.W., BURTIN R.C. et DAHLIN D.C.
Chémodectomoe avec métastases squelettiques. Rapport de 2 cas (tumeur du glomus carotidien)
Mayo Clin. Proc., sept. 1967, 42, n°9, 551-555 (bibliogr.)

31 - BUENO J.G., VARGAS F.S., CARRASCOSA M.G. et ZAPATA J.E.
Tumeur du glomus carotidien (un cas)
Rev. clin. espan., 15 déc. 1961, 83, n° 5, 341-350, 10 fig. (bibliogr.)
(Résumé franc.)

32 - BYRNE J.J.
Le corpuscule carotidien et les tumeurs en dérivant
Am. J. Surg., Mars 1958, 95, n° 3, 371-384, 14 fig. (bibliogr.)

33 - CALOGGERO A.
Le chémodectome (paragangliome nonchromaffine) du corpuscule carotidien. Policlinico (sez. chir.), mars avril 1957, 64, n°2, 76-100, 9 fig. (bibliogr.) (résumé français).

34 - CAPPS F. C. W.
Les tumeurs du corpuscule carotidien.
J. Fac. of Radiol., Juil. 1957, 8, n° 5, 312-324, 7 fig. (bibligr.)

35 - CHAMBERLAIN Z. D.
Tumeur du glomus carotidien associée à une diarrhée et une douleur abdominale.
Proc. Ry. Soc. Med., Mars 1961, 54, n° 3, 227-228.

36 - CHAMBERS R. G. et MAHOMEY W. D.
Tumeurs du corps carotidien.
Am. J. Surg., Oct. 1968, 116, n° 4, 554-558 (bibligr.)

37 - CHARACHE H.
Les tumeurs du glomus carotidien.
Am. J. Surg. Déc. 1946, 70, n° 6, 887-891 (bibliogr.)

38 - CONLEY J. J.
Les tumeurs du corpuscule carotidien.
Arch. of Otolaryng., mars 1956, 63, n° 3, 229-235 (bibliogr.)

39 - CONLEY J. J.
Tumeur du corpuscule carotidien.
Arch. of Otolaryng., Fév. 1965, 81, n° 2, 187-193.

40 - CORDELL A. R., MYERS R. T. et HIGHTOWER F.
Tumeurs du corps de la carotide.
Ann. Surg., Juin 1967, 165, n° 6, 880-887, 5 fig. (bibliogr.)

41 - COSTERO I. et BARROSO-MOGUEL R.
L'anatomopathologie des tumeurs du corpuscule carotidien.
Am. J. Pathol., Mars 1962, 40, n° 2, 127-155, 10 fig. (bibliogr.)

42 - COSTERO I. et CHEVEZ A. Z.
Etude en culture de tissu de la tumeur du corpuscule carotidien.
Am. J. Pathol., Mars 1972, 40, n° 3, 337-357, 23 fig. (bibliogr.)

43 - COULSON W. F.
Une tumeur métastasiante du corpuscule carotidien.
J. Bone Joint Surg., Mars 1970, 52 A., n° 2, 335-360, 6fig. (bibliogr.)

44 - CRILE G. Jr et HUMPHRIES A. W.
Tumeur du corpuscule carotidien. Relation d'un cas traité par résection de la tumeur et de l'artère carotidienne, suivie du remplacement de l'artère par une greffe conservée par congélation.
Am. J. Surg. Oct. 1957, 94, n° 4, 649-650.

45 - CULLEN T. H. et MONRO R. S.
Le neurofibrome cervical dans le diagnostic différentiel de la tumeur du corpuscule carotidien.
Brit. J. Surg., Mars 1952, 39, n° 157, 454-457, 7 fig. (Bibliogr.)

46 - DEBLANC H. J. et CHRETIEN P.
Angiofibrome cliniquement non discernable d'une tumeur du corpuscule carotidien. Une relation embryologique possible.
Am. J. Surf., Juin 1970, 119, n° 6, 743-745 (bibliogr.)

47 - DESAI M. G. et PATEL C. C.
Tumeurs héréditaires et familiales du corpuscule carotidien.
Clin. Radiol., Juil. 1961, 12, n° 3, 214-218, 5 fig. (bibliogr.)

48 - DIBBLE P. A.
Chémodectomata metachronous (tumeur du glomus carotidien)
Laryngoscope, Déc. 1963, 73, n° 12, 1644-1647 (bibliogr.)

49 - DICKINSON A. M. et TRAVER C. A.
Tumeurs des corpuscules carotidiens ; relation de deux cas et revue de la littérature.
Am. J. Surg., Juillet 1945, 69, n° 1, 9-16.

50 - DI DOMIZIO L.
Contribution à l'étude des tumeurs du corpuscule carotidien
Oto-rino-laring. Ital., 1956, 24, n° 4, 339-349, 7 fig. (bibliogr.) (résumé français).

51 - DILL J. L.
Les tumeurs du corpuscule carotidien.
Laryngoscope, Mars 1950, 69, n° 3, 248-259, 5 fig.

52 - DOBSON A. et Mac KENZIE W. C.
Tumeur du corpuscule carotidien.
Canad. Med. Ass. J., nov. 1951, 65, n° 5, 470-471.

53 - DOMENTIY I. Y.
Le tumeurs malignes du corpuscule carotidien.
Khirourguia (Moscou), Mai 1961, n° 5, 98-101.

54 - DOI ATTEE, CABASSA N. et MARABINI A.
La scintigraphie dans le diagnostic des tumeurs du glomus jugulaire
Minerva med., 30 mai 1969, 60, n° 43, 2164-2174, 6 fig. (bibliogr.)

55 - DOR P. et GOMPEL C.
Les tumeurs du glomus carotidien. Deux observations
Acta Chir. Bel., Oct. 1957, n° 7, 764-778, 6 fig. (bibliogr.)

56 - DORTENMANN S.
La tumeur glomique carotidienne, un problème diagnostique et chirurgical
Zbl. Chir., 31 Août 1957, n° 35, 1477-1499 (bibliogr.)

57 - DROSTE W. (c.) et SODER E.
Un sarcome du glomus carotidien.
Zschr. Krebsforxch., 1953, 59, n° 3, 357-365 (bibliogr.)

58 - ELLIS M. et WINSTON P.
Un cas rare de tumeur du corpuscule carotidien.
Brit. Med. J., 27 avril 1957, n° 5025, 982-983, 5 fig.

59 - ENGEL G. L.
Culpabilité, douleur et succès : succès facilité par une douleur due à une tumeur glomique et un ulcère gastro-duodénal.
Psychom. Méd., Janv. Fév. 1962, 24, n° 1, 37-48 (bibliogr).

60 - ENGSTROM H et HAMBERGER C. A.
Tumeur bilatérale du corpuscule carotidien
Acta oto-laryng., Nov. Déc. 1957, 48, n° 5-6, 390-396 (bibliogr.)

61 - ESCAT M., HEMOUS G., JULIAN A. et PLANTADE J.
Un cas de tumeur du corpuscule carotidien
J. Franç. O. R. L., janvier 1968, 17, n° 1, 9-12 (bibliogr.)

62 - FAGARASANU I., GAVRILIU D. et CONSTANTINESCU F.
Tumeur du glomus carotidien traitée par résection de la fourche carotidienne. Guérison.
Mém. Acad. Chir., 1961, 87, n° 26-27, 790-793.

63 - FANNING J. P., WOODS F. M. et CHRISTIAN H. J.
Tumeur métastatique du corpuscule carotidien.
J. A. M. A. 6 juil. 1963, 185, n° 1, 49-50 (Bibliogr.)

64 - FARR H. W.
Tumeur du corps carotidien. Expérience de trente ans au Mémorial Hospital. Am. J. Surg. Octobre 1967, 114, n° 4, 614-619 6fig. (biblio.)

65 - FARRAR T., KIRDLIN J. W., JUDD E. S. jr et DEVINE K. D.
La résection des tumeurs du corpuscule carotidien avec préservation des carotides.
Arch. Surg. avr. 1956, 72, n° 4, 595-599 (bibliogr.)

66 - FASANO J. J.
Tumeurs du corpuscule carotidien.
Bull. Soc. Chirurgiens, Paris, 1970, 60, n°5, 257-266.

67 - FLETCHER W. M. E. et ARNOLD J. H.
Tumeur du corpuscule carotidien. Revue de la Littérature et relation d'un cas rare.
Am. J. Surg., avr. 1954, 87, n° 4, 617-623 (bibliogr.)

68 - FONTAINE R., GAILLARD H., et FRUHLING L.
Les paragangliomes de la glande intercarotidienne. Réflexions anatomopathologique et cliniques à propos d'un cas opéré et guéri par l'extirpation de la tumeur avec conservation de la fourche carotidienne.
Lyon Chir., janv. Fév. 1944, 39, n° 4, 617-623 (bibliogr.)

69 - FREY C. F. et KAROLL R. P.
Traitement du chémodectome (carotidien et autres localisations).
Am. J. Surg. avr. 1966, III, n° 4, 436-452 (bibliogr.)

70 - FREIDMAN E. W. et LAU R.
Les tumeurs du corpuscule carotidien.
J. mount. Sinaï Hosp., Sept. Oct. 1957, 24, n° 5, 633-640 (bibliogr.)

71 - GARCIN M., TOY-RIONT J., CAGNOL C., JUGUET J. F. et OLIVIER J. C.
Tumeurs glomiques multiples (glomus jugulaire bilatéral associé à un glomus carotidien). A propos d'un cas.
J. Franç. O. R. L., mais 1968, 17, n° 5, 399-405, 7 fig. (bibliogr.)

72 - GIERCKE K et HAFEMEISTER G.
Représentation angiographique des tumeurs du glomus jugulaire et carotidien.
Fortscjr. Geb. Röntgenstr., juin 1967, 106, n° 6, 883-885 (bibliogr.)

73 - GIRL J. et TUREK L.
Diagnostic artériographique du paragangliome achromaffin de la carotide (tumeur du glomus carotidien)
Fortschr. Geb. Röntgenstr., Sept. 1966, 105, n° 3, 416-418 (bibliogr.)

74 - GOLDSCHMIDT F.
Tumeur du ganglion carotidien (para-gangliome, tumeur glomique), du cou.
Mschr. Ohrenh. Laringo-Rhinol., 1967, 101, n° 4, 187-191 (bibliogr.) (résumé français)

75 - GOMEZ S., TANO M. T. et OTERO G. O.
Tumeur glomique.
Prensa Méd. argent., 10 nov. 1967, 54, n° 37, 2056-2058 (bibliogr.)

76 - GOODSITT E.
Neurofibrome du glomus carotidien.
Am. J. Surg., Janv. 1945, 131-133 (bibliogr.)

77 - GORTARI J. J.
Artériographie et soustraction dans un cas de tumeur du glomus jugulaire.
Acta OR. L. ibero-am., 1965, 16, n° 2, 112-115.

78 - GOURIEVA E. S.
Le traitement chirurgical des malades présentant des tumeurs du corpuscule carotidien.
Khirourguia (Moscou), 1953, n° 11, 34-36.

79 - GRACE T. B. et CUETO J.
Traitement chirurgical des tumeurs du corps de la carotide.
Surgery, Oct. 1967, 62, n° 4, 742-749 (bibliogr.)

80 - GRIMLEY P. M. et GLENNER G. G.
Histologie et ultrastructure des paragangliomes du corps thyroïdien. Comparaison avec la glande normale.
Cancer, Sept. 1967, 20, n° 9, 1473-1488, 16 fig. (bibliogr.)

81 - GRUHIER P. P.
Du corpuscule carotidien et de ses tumeurs
Thèse, Nancy, 4 juil. 1947, n° 2, 140 p.

82 - GUERRIER Y., DEJEAN Y. et TESSIER
Tumeur du corpuscule carotidien.
Montpellier Méd., mais 1961, 104, n° 5, 541-543.

83 - GUSTILLO R. B., LOBER P. H., et SALOVICH E. L.
Chemodectome (tumeur du corpuscule carotidien), métastasant à l'os. Rapport d'un cas.
J. Bone Joint Surg., Janv. 1965, 47 A., n° 1, 155-160, 7 fig. (bibliogr.)

84 - HANAFEE W. N. et LEDEN H. (von)
L'angiographie dans le traitement des tumeurs du glomus carotidien
J. A. M. A. 8 fév. 1965, 191, n° 6, 499-502 (bibliogr.)

85 - HANFORD J. M.
Tumeurs du glomus carotidien, Paragangliome non chromaffine de la région cervicale. Une étude de 14 malades opérés pour l'ablation de la tumeur.
Am. Surg. sept. 1965, 110, n° 3, 398-404 (bibliogr.)

86 - HARRINGTON S., CLAGETT T. et DOCKERTY M. B.
Tumeurs du glomérus carotidien.
Ann. Surg. Nov. 1941, 114, n° 5, 820-833 (bibliogr.)

87 HAWKINS T. D.
Tumeurs du glomus jugulaire et du corpuscule carotidien.
Clin. Radiol., Juillet 1961, 12, n° 3, 199-213, 14 fig. (bibliogr.)

88 - HECKL H. et BARTH V.
Tumeur du glomus carotidien avec hypotention réfractaire.
Munch. Med. Wschr., 25 juil. 1969, III, n°30, 1566-1568(bibliogr.)

89 - HENDRICK J. W.
Les tumeurs du corpuscule carotidien
Surgery, mars 1952, 31, n° 3, 385-402, 6 fig. (bibliogr.)

90 - HENSON R. A., CRAWFORD J. V. et CAVANAGH J. B.
Les tumeurs du corpuscule carotidien.
J. neur. Psych., Août 1953, 16, n° 3, 127-138, 16 fig. (bibliogr.)

91 - HIGGINS P. M.
Tumeur bilatérale du glomus carotidien.
Proc. Ry. Soc. Med., Mars, 1965, 58, n° 3, 173-175.

92- HOLOPAINEN E. et TARKIAINEN E.
Ablation radicale de la tumeur du corps de la carotide (corpuscule) carotidien).
Acta oto-laryng., 1967, suppl. 224, 317-323. (bibliogr.)

93 - HOLSCHER L.
Diagnostic et traitement des tumeurs du corpuscule carotidien
Zbl. Chir., 1951, 76, n° 22, 1517-1523 (bibliogr.)

94 - HOOPER R. S.
La tumeur du corpuscule carotidien.
J. Fac. Radiol. Oct. 1955, 7, n° 2, 77-89, 9 fig. (bibliogr.)

95 - HOOPLE G. D., BRADLEY W. H., STONER L. R. et BREWER D. W.
Tumeur du corpuscule carotidien histologiquement maligne. Relation d'un cas.
Laryngoscope, avr. 1958, 68, n° 4, 760-765.

96 - HOUDARD Cl. et PERTUISET B.
Exérèse d'une tumeur du glomus carotidien et de la fourche carotidienne grâce à l'occlusion progressive de la carotide interne.
Mém. Acad. Chir., mars 1963, 89, n° 11-12-13, 337-342.

97 - HUET P. C. , WICART L., VILLEDROUIN J. et LOISILLIER
Un cas de tumeur du corpuscule carotidien
Ann. Oto-Laryng., Sept. 1958, 75, n° 9, 661-662.

98 - HUSHANG J. et coll.
Traitement chirurgical de la tumeur du corps carotidien.
Arch. Surg., Nov. 1967, 95, n° 5, 771-779.

99 - HUTINEL ET MICHAUD
Tumeur du corpuscule carotidien. Ablation avec résection de la fourche carotidienne. Guérison.
Lyon Chir., Sept. Oct. 1946, 41, n° 5, 587-589 (bibliogr.)

100 - IRWIN G. A. L.
Tumeurs du glomus carotidien.
Am. J. Roentgenol., Nov. 1965, 95, n° 3, 769-774, 5fig. (bibliogr.)

101 - ISFORT A. et KNOCHE H.
Tumeurs du glomus carotidien.
Bruns Beitr. Klin. chri., juin 1966, 212, n° 4, 417-440, 12 fig. (bibliogr.), résumé français.

102 - ISRAEL J. G. et BOLLIGER E. F.
Tumeur du corpuscule carotidien
Am. J. Surg., avr. 1953, 85, n° 4, 577-579 (bibliogr.)

103 - ISSA YAGHMAI, SHARLAT S. et SHAMLOO M.
Tumeurs du corps carotidien.
Radiology, Déc. 1970, 97, n° 3, 559-563 (bibliogr.)

104 - JAMES A. G. et SALEEBY R.
Le traitement des tumeurs du corpuscule carotidien.
Surgery, Juil. 1953, 34, n° 1, 103-110 (bibliogr.)

105 - JAVID H., DYE W. S., HUNTER J. A., NAJAFI H. et JULLIAN O. C.
Traitement chirurgical des tumeurs du corps de la carotide.
Arch. Surg., Nov. 1967, 95, n° 5, 771-779, 7 fig. (bibliogr.)

106 - JEANMART L., JONGEN A. et BRIHAYE J.
Les tumeurs du glomus carotidien ; diagnostic artériographique
J. Belge Radiol., 1969, 52, n° 3, 132-135 (bibliogr.)

107 - JOHNSTON W. M.
Tumeur du corpuscule carotidien.
Am. J. Surg., Nov. 1950, 80, n° 5, 594-597 (bibliogr.)

108 - KEMP HARPER R. A.
Les tumeurs du corpuscule carotidien de l'os temporal
J. Fac. od Radiol., Juil. 1957, 8, n° 5, 325-334, 15 fig. (bibliogr.)

109 - KINNEY Ch. E. et THOMAS O. J.
Les tumeurs du corpuscule carotidien. Relation de 7 cas
Laryngoscope. Janv. 1960, 70, n° 1, 55-61.

110 - IRWIN G. A. L.
Tumeurs du glomus carotidien.
Am. J. Roentgenol., nov. 1965, 95, n° 3, 769-774, 5fig. (bibliogr.)

111 - KLINE P., THOMAS R. et MAC NAMARA W.
Un cas de tumeur du corpuscule carotidien.
Am. J. Surg., Janv. 1949, 77, n° 1, 120-123 (bibliogr.)

112 - KRAJINA Z. et HIRTZLER R.
Tumeurs de la carotide. Un cas rare de tumeur bilatéral du glomus carotidien avec expansion endocrânienne.
J. of Laryng. Otol., Sept. 1962, 76, n° 9, 707-712 (bibliogr.)

113 - KROLL A. J. ALEXANDER B., COCHIOS F. et PECHET L.
Insuffisances héréditaires des facteurs de coagulation VII et X associés aux tumeurs du glomus carotidien.
New England J. Med., 2 janv. 1964, 270, n° 1, 6-13, 8 tabl. (bibliogr.)

114 - KUBANY E.
Tumeur de la glande carotidienne
Zbl. Chir., 1955, 80, n° 8, 305-309, 5 fig.

115 - LAGROT F., ANTOINE G. et PHELINE Ch.
Tumeur du corpuscule carotidien.
Algérie Méd., juil. 1959, 63, n° 7, 702-704.

116 - LAHEY F. H. et KENNETH W. W.
Tumeurs du corpuscule carotidien.
Surg. Gyn. Obst., sept. 1947, 85, n° 3, 281-288, 6 fig. (bibliogr.)

117 - LAHEY F. H. et WARREN K. W.
Une appréciation à long terme des tumeurs du glomus carotidien avec des remarques sur leur exérèse.
Surg. Gyn. Obst. avr. 1951, 92, n°4, 481-491, 7fg. (bibliogr.)

118 - LANGER E. et REHRMANN A.
La paragangliome non chromaffine du glomus carotidien.
Deutsche Zahn-Mund-u. Kieferh., 1957, 27, n° 1bis-9, 104-112 10 fig. (bibliogr.)

119 - LASTER D. W., CITRIN C. M. et THYNG F. J.
Tumeurs bilatérales des corpuscules carotidiens.
Amr. J. Roentgenol., mai 1972, 115, n° 1, 143-147, 5 fig. (bibliogr.)

120 - LATTES R., Mc DONALD J. J. et SPROUL E.
Paragangliome non chromaffin du corpuscule carotidien et de l'orbite. Relation d'un cas.
Ann. Surg., mars 1954, 139, n° 3, 382-384 (bibliogr.)

121 - LECOMTE Th. (Mme)
Les tumeurs du corpuscule carotidien. A propos d'un nouveau cas.
Thèse, PARIS, 1967, n° 276, 32 pages (bibliogr.)

122 - LEDERER OUTES J. M.
Chemodectome bilatéral du corpuscule carotidien.
Prensa. Méd. Argent., 27 mars 1953, 40, n° 13, 959-963, 9 fig. (bibliogr.).

123 - LEGER L.

Le syndrome cardio-vasculaire et endocrinien des tumeurs du corpuscule carotidien.
Paris méd., 10 août 1941, n° 31-32, 80-84.

124 - LEGRAIVE G.
Les tumeurs du glomus carotidien. A propos de 2 observations.
Acta chir. Belg., Oct. 1965, 64, n° 7, 967-972 (bibliogr.)

125 - LEMAHIEU S. F.
Image angiographique d'un chémodectome du glomus carotidien.
J. Belge radiol., 1965, 48, n° 6, 758-759.

126 - LEROUX-ROBERT J., RENOUL H. et BARON G.
Tumeur du corpuscule carotidien. Description des troubles fonctionnels auriculaires. Présentation de clichés artériographiques.
Ann. Oto-Laryng., 1953, 70, n° 2-3, 154-156.

127 - LEWISON E. F. et WEINBERG T.
Les tumeurs du glomus carotidien.
Surgery, mars 1950, 27, n° 3, 437-448 (bibliogr.)

128 - LINDER F.
Tumeurs du corpuscule carotidien.
Langenbeck's Arch. Klin. Chir., 1953, 276, Kongressbericht, 156-161, 5 fig. (bibliogr.)

129 - LIRA V. et BARBOSA A. V.
Chemodectomes du corpuscule carotidien.
Ann. Fac. Med. Univ. Recife, Juin 1959, 19, n° 1, 71-76 (bibliogr.)

130 - LOYARTE H. F. et FAILLACE G.
Chémodectomie du corpuscule carotidien.
Prensa méd. argent., 27 déc. 1963, 50, n° 52, 3411-3415 (bibliogr.)

131 - LUISA A.
Un cas de paragangliome du corpuscule carotidien.
Arch. Ital. Chir., 1958, 84, n° 1, 17-43, 7 fig. (bibliogr.)

132 - LUMENG J. et MORAN J. F.
Tumeur du corps de la carotide associée à une glomérulonéphrite membraneuse bénigne.
Ann. of Int. Med., déc. 1966, 65, n° 6, 1266-1270 (bibliogr.)

133 - Mac DERMOTT E. N.
Un cas de tumeur du corpuscule carotidien.
Brit. J. Surg., Janv. 1954, 41, n° 168, 337-438 (bibliogr.)

134 - Mac ILRATH D.C. et REMINE W.H.
Tumeurs du corpuscule carotidien.
Surg. Clin. North. Amer., Août 1963, 43, n° 4, 1135-1144 (bibliogr.)

135 - Mac NEALY R.W. et SWEITZER C.J.
Le traitement chirurgical des tumeurs du glomus carotidien.
South. Surg., Nov. 1950, 16, 1059, in Int. Surg. Dig., Fév. 1951, 51, n° 2, 78-80.

136 - MALYUGIN N.S.
Les tumeurs malignes du corpuscule carotidien (à propos de 2 observations)
Khirourguia (Moscou), mai 1961, n° 5, 101-106 (bibliogr).

137 - MARGOTTINI M. et FICARI A.
Les tumeurs du corpuscule carotidien.
Arch. Ital. Chir., 83, n° 3, 89-117, 15 fig. (Import. Bibliogr.) (résumé français).

138 - MARINACCIO G.
Tumeur bilatérale du corpuscule carotidien
Policliniso (sez. chir.), avr. 1958, 65, n° 2, 75-90, 6 fig. (bibliogr.) (résumé français).

139 - MARTIN J.F. et DARGENT M.
Tumeur du corpuscule carotidien accessoire.
Bull. Ass. Franç. étude cancer, 1947, 38, 34, n°2, 179-187, 5 fig. (bibliogr.)

140 - MARTORELL F.
Le syndrome douleur carotidienne et oedème cervico-faciaux.
Acta oto-rino-laring. ibero-amer., 6, n° 2, 120-122 (résumé franc.)

141 - MATTICK W.L. et BURKE E.M.
Tumeurs du corpuscule carotidien.
Laryngoscope. Mars 1952, 62, n° 3, 311-322 (bibliogr.)

142 - MEACHAM W.F. et CAPPS J.M.
Tumeur intra-cranienne du corpuscule carotidien ; ablation chirurgicale réussie.
J. Neurosurg., janv. 1960, 17, n° 1, 157-160 (bibliogr.)

143 - MERLE H., ERRA J.B., VERGNOLLES R.,
A propos d'un cas de tumeur du glomus carotidien avec signes d'hyperréflectivité sinusale.
Presse méd., 30 Sept. 1959, n° 45, 1689-1691 (bibliogr.)

144 - MIROV A.G.
Tumeurs bénignes et malignes du corpuscule carotidien.
J.A.M.A., 7 juil. 1962, 181, n° 1, 13-16 (bibliogr.)

145 - MOBERG A.
Tumeur maligne du corpuscule carotidien avec métastases pulmonaires.
Acta oto-laryng., oct. 1961, 53, n° 6, 590-594 (bibliogr.)

146 - MOLLMANN H., KNOCHE H., SASSE W. et SUNDER-FLASSMANN P.
Etude clinique et morphologique des tumeurs du glomus carotidien
Langenbecks Arch. Klin. Chir., 1971, 328, n° 2, 201-220, 9 fig. (bibliogr.)

147 - MONRO R.S.
Histoire naturelle des tumeurs du corpuscule carotidien ; diagnostic et traitement.
Brit. J. Surg., Avr. 1950, 37, n° 148, 445-453, 6 fig. (bibliogr.)

148 - MONTREUIL F.
Les tumeurs du corpuscule carotidien. Relation d'un cas.
Laryngoscope, juil. 1958, 68, n° 7, 1191-1206, 10 fig. (bibliogr.)

149 - MORELLE M.
Considérations sur les tumeurs du corpuscule carotidien.
Lyon Chir. Fév. mars 1955, 50, n°2, 203-204.

150 - MORFIN E.
Les tumeurs du corpuscule carotidien.
Arch. Surg., déc. 1965, 91, n° 6, 947-951 (bibliogr.)

151 - MORFIT H.M., SWAN H. et TAYLOR E.R.
Les tumeurs du corpuscule carotidien.
Arch. Surg., Août 1953, 67, n° 2, 194-214, 5 fig.

152 - MOYSON F.
A propos d'un cas de tumeur du glomus carotidien.
Acta Chir. belg., Fév. 1956, 55, n° 2, 154-159 (bibliogr.)

153 - MYERS D. et MYERS E.N.
Tumeur du corpuscule carotidien.
Arch. of oto-laryng., Juin 1959, 69, n° 6, 732-736 (bibliogr.)

154 - NELSON W.R.
Tumeurs du corpuscule carotidien. Rapport de 8 cas
Surgery, mars 1962, 51, n° 3, 326-333, 5 fig. (bibliogr.)

155 - NOVI I.
Paragangliome du corpuscule carotidien simulant un anévrysme de la carotide.
Arch. Ital. Chir., 1951, 74, n° 4, 255-260, 5 fig. (bibliogr.)

156 - PACK G. T., MILLER T. R. et GENTIL F.
Tumeurs du corpuscule carotidien (paragangliome)
Rev. Brasil. Cir., juin 1952, 23, n° 6, 507-518 (bibliogr.)

157 - PALVA T., PALVA A. et KARJA J.
Chirurgie des tumeurs du corpuscule carotidien.
Acta oto-laryng. (Stockh.), juin 1971, 71, n° 6, 500-507 (bibliogr.)

158 - PARACHARALAMPOUS N. X.
A propos d'un cas rare de tumeur glomique du corpuscule carotidien
Schweiz. Zschr. allgem. Path. Bakter., 1959, 22, n° 6, 784-788
(bibliogr.) (résumé français).

159 - PEMBERTON J. (de) et LIVERMORE G. R.
Le traitement chirurgical des tumeurs du corpuscule carotidien :
valeur des anticoagulants dans la ligature de la carotide.
Ann. Surg., Juin 1951, 133, n° 6, 837-852 (bibliogr.)

160 - PERACCHIA C.
Considérations diagnostiques et thérapeutiques sur les tumeurs du
glomus carotidien avec étrangulement des grosses artères du cou
Minerva Méd., 6 oct. 1948, 2, n° 40, 336-343, 9 fig.

161 - PEREZ-TOLEDO A. et TAVERAS J. E.
Tumeur du corpuscule carotidien
Arch. oto-laryng. juil. 1954, 60, n° 1, 48-54 (bibliogr.)

162 - PETTET J. R., WOOLNER L. B. et JUDD E. S.
Les tumeurs du corpuscule carotidien (chémodectomes)
Ann. Surg., avr. 1953, 137, n° 4, 465-477, 7 fig. (bibliogr.)

163 - PIAGET F., CHARACHON R., BARGE M., GROS J. C. et JUNIEN-LAVILLAUROY C.
A propos de 2 observations de tumeurs du glomus carotidien(dont un
cas familial associé à une tumeur du glomus jugulaire).
Ann. Oto-Laryng., mars 1968, 85, n°2, 181-188 (bibliogr.)

164 - PICARD G.
Les tumeurs du corpuscule carotidien, Etude clinique et traitement ;
rapport de 10 cas.
Thèse Paris, 1970, n° 675, 49 pages.

165 - PIETRI J., STOPPA R., MONCHAUX G.
A propos de 2 tumeurs du corpuscule carotidien.
Comm. Soc. Ang. Nord. Avril 1971.

166 - POLITO A. et CATUCCI G.
Etude clinique et anatomo-pathologique d'un cas de tumeur bilatérale
du corpuscule carotidien.
Minerva chir., 15 mars 1960, 15, n° 5, 250-260 (Import. Bibliogr.)

167 - PONSDOMENECH E. R. et ADELMAN J. A.
Chémodectom e du corps carotidien et du médiastin supérieur.
Texas Med., Déc. 1968, 64, 52, in Internat. Surg. Dig., mai 1969
78, n° 5, 199

168 -RAO R. V.
Deux cas de tumeur du corpuscule carotidien
Ann. Otol. Rhin. Laryng., déc. 1955, 64, n°4, 1132-1136 (bibliogr.)

169 - RAO A. B. N. et STHE N. M.
Tumeur du corpuscule carotidien.
J. of. Laryng. Otol., Juin 1959, 73, n° 6, 399-404, 5 fig. (bibliogr.)

170 - RAO P. B. et NARAYANAN P. S.
Tumeur du corps de la carotide.
J. of Laryng. Otl., aout 1969, 83, n° 8, 837-842 (bibliogr.)

171 - RAVSON A. S. et ELLIOTT J. L.
Les tumeurs du corpuscule carotidien envahissant les ganglions lymphatiques régionaux. Relation d'un cas.
Surgery, Août 1957, 42, n° 2, 381-385. (bibliogr.)

172 - REBATTU J. P., DESCOTES J. et GAILLARD L.
A propos d'un cas de tumeur du corpuscule carotidien. Données nosologiques, cliniques et thérapeutiques.
J. franç. O. R. L., avr. Mai 1961, 10, n° 3, 281-291.

173 - REDON H. et DUMEE M.
Les tumeurs du corpuscule carotidien.
Sem. Hôp. Paris, 30 sept. 1949, 25, n° 72, 2933-2939 (bibliogr.)

174 - REEVES R. J. et DOYLE O. W.
Les tumeurs du corpuscule carotidien, leur réaction à l'irradiation.
Am. J. Roentgenol., mars 1959, 81, n° 3, 475-478 (bibliogr.)

175 - REGO A. M.
Tumeurs du corps carotidien.
Hôpital (Rio de J.), sept. 1970, 78, n° 3, 801-813, 9 fig. bibliogr.

176 - RESLER D. R., SNOWJ. B. jr et WILLIAMS G. R.
Multiplicité et incidence familiale de tumeurs du corpuscule carotidien et du glomus jugulaire.
Ann. og. Otol. Rhin. Laryng., mars 1966, 75, n° 1, 114-122.
(Import-bibliogr.)

177 - RIBET M., DEMINATTI M., DESAULTY-COUSIN A. et MEIGNIE P.
Tumeurs du glomus carotidien et maladie glomique familiale.
Presse Méd., 14 juin 1969, 77, n° 29, 1043-1046 (bibliogr.)

178 - ROBIN I.
Tumeur du corpuscule carotidien
Proc. Roy. Soc. Med., 4 mai 1945, 38, 621.

179 - ROMAN C.
Tumeur du corpuscule carotidien. Résection de la fourche. Mort.
Lyon chir., sept. Oct. 1946, 41, n° 5, 589-590.

180 - ROMIEU CL., PUJOL H., SOLASSOL Cl., SERROU B. et GODLEWSKI G.
Tumeur bilatérale du glomus carotidien.
Acta oto-rhino laryng., ibéro-amer; 1971, 22, n° 5, 516-525.

181 - ROSENWASSER H.
Les métastases des tumeurs du corpuscule carotidien.
Arch. Of Otolaryng., Fév. 1958, 67, n° 2, 197-203, 8 fig. (bibliogr.)

182 - ROY P., COTE J. et LALIBERTE C.
Tumeur du corps carotidien.
Laval méd., mai 1964, 35, n° 5, 505-509 (bibliogr.)

183 - ROYER R.
Le problème du corpuscule carotidien et de sa pathologie humorale.
Riv. Patol. nerv. ment., févr. 1955, 76, n° 2, 641-655 (bibliogr.)

184 - RUBERTI U. et Coll.
Traitement chirurgical des tumeurs du glomus carotidien.
Minerva chir., 15 mars 1970, 25, n° 5, 360-367, 6 fig. (bibliogr;)

185 - RUPP F.
Le diagnostic différentiel de la tumeur de la glande carotide
Practica oto-rhino-laryng., 1953, 15, n° 5-6, 276-284, 5 fig. (bibliogr.)

186 - SALAND H.
Tumeurs de la glande carotidienne.
Sbl. Chir., 31 août 1957, n° 35, 1500-1503 (bibliogr.)

187 - SALKELD C. R.
Un cas de tumeur du corpuscule carotidien.
J. of Laryng. Otol. Aût 1956, 70, n° 8, 491-494.

188 - SALYER K. E., KERCHUM L. D., ROBINSON D. W., et MASTERS F. W.
Traitement chirurgical des paragangliomes cervicaux.
Arch. Surg., Mai 1969, 98, n° 5, 572-578, 6 fig. (bibliogr.)

189 - SCHECHTER M. M. et CHUSID J. G.
Chémodectome de la bifurcation carotidienne.
Acta radiol., 1966, 5, 488-598, 9 fig. (bibliogr.)(résumé français)

190 - SCHERRER M.
Interventions sur le système nerveux végétatif et de glomus carotidien.
Praxis, 27 mai 1965, 54, n° 21, 649-652, 7 tabl. (bibliogr.)
(résumé français).

191 - SCHORLOUIAN P. M.
L'adénome de la glande carotidienne.
Khirourguia (Moscou), 1955, n° II, 50-53.

192 - SEIT-OUMEROV S. M. et JAULOVSKY W. A.
Les tumeurs de la glande carotidienne.
Khirourguia (Moscou), 1958, n° II, 123-125 (bibliogr.)

193 - SEROR J.
Les tumeurs du glomus carotidien.
Ann. Chir. (suppl. Sem. Hôp. Paris), déc. 1956, n° 14-15, 1207-1215.

194 - SEROR J., CONIGLIARO A. et FILIU E.
Tumeur du glomus carotidien.
Bull. alg. Carcinol., 1956, 9, n° 30, 176-179.

195 - SEROR J., LAFFARGUE P. et FRANCOIS H.
Tumeur du corpuscule carotidien. Considérations histologiques.
Bull. alg. Carcinol., 1956, 9, n° 30, 210-211.

196 - SL[illegible]N W. R., REMINE W. H., SHEPS S. G. et HARRISON E. G. Jr
Tumeur des corpuscules carotidiens (chémodectomie). Analyse clinico-pathologique de 90 cas.
Amer. J. Surg., Déc. 1971, 122, n° 6, 732-739, 7 fig. (bibliogr.)

197 - SHREEKUMAR S. et ROSENBLUTH P. R.
Paragangliome non chromaffine du corpuscule carotidien envahissant les vaisseaux.
Neurology, avr. 1959, 9, n° 4, 298-302, 6 fig. (bibliogr.)

198 - SIEKERT R. G.
Les manifestations neurologiques des tumeurs du corpuscule carotidien
Arch. of Neurol. Psychiat., Juill. 1956, 76, n° 1, 1-13 (bibliogr.)

199 - SIMPSON I. C. et DALLACHY R.
Revue des tumeurs du corpuscule carotidien ; relation de 3 nouveaux cas.
J. of. Laryng. Otol., Mars 1958, 72, n° 3, 194-226, 12 fig. (bibliogr.)

200 - SOM M. M., SILVER C. E. et SEIDENBERG B.
Excision des tumeurs du corps carotidien en utilisant un shunt vasculaire i interne.
Surg. Gyn. Obst., Janv. 1966, 122, n° 1, 41-44.

201 - SOOTS
2 cas of carotid body tumors.
Mem. Acad. Chir., Paris, 1969, 95, 357-392.

202 - SORALUCE
Un cas de tumeur carotidienne
Rev. Laryng. Nov. 1959, 80, n° II, 946-950.

203 - SORALUCE
Un cas de tumeur carotidienne
J. Franç. O. R. L., juin 1960, 9, n° 5, 651.

204 - SORALUCE
Un cas de tumeur carotidienne
J. Med. Bordeaux, juin 1960, n° 6, 649

205 - SORALUCE J.
Nouveau cas de tumeur du glomus carotidien
Acta O. R. L. ibéro-am., 1963, 14, n° 2, 189-196 (résumé français)

206 - STANITZ N.
Cas de tumeur maligne du corpuscule carotidien.
Thèse Bâle, 22 nov. 1952, n° 48.

207 - STEWART J. P., OGILVIE R. F. et SAMMON J. D.
Tumeurs du corpuscule carotidien et du para-ganglion justa-vagal du ganglion plexiforme.
J. Laryng. Otol., avr. 1956, 70, n° 4, 196-239, 29 fig. (bibliogr.)

208 - STUEZ E., HOERNER G. et BRANZEN P.
Tumeur bénigne du glomus carotidien.
Lyon chir., mai juin 1939, 36, n° 3, 257-269.

209 - SUGARBAKER E. V., CHRETIEN P. B. et JACOBS J. B.
Tumeurs bilatérales familiales du corps carotidien. A propos d'un malade ayant une tumeur contro-latérale occulte et une hypertension post-opératoire.
Ann. Surg., Août 1971, 174, n° 2, 242-247 (bibliogr.)

210 - SUNDER PLASSMANN P.
Clinique et neuromorphologie des tumeurs du glomus (carotidien)
Deutsche Zschr. Chir., 1950, 265, n° 1, 115-119, 6 fig.

211 - SZENTHE L. et KNEISZL F.
Chemodectome (paragangliome carotidien, généralités)
Brun's, Beitr. klin. chir. nov. 1964, 209, n°3, 363-380 (bibliogr.)
(résumé français).

212 - TAYLOR B.G.
Traitement des tumeurs du corpuscule carotidien. Revue de 7 cas.
Internat. Surg. Dig., Août 1962, 71, n° 8, 457-458.

213 - TEIXEIRA (C. de C.) et TORRES P.
Tumeur du corpuscule carotidien.
Hospital, Sept. 1951, 40, n° 3, 439-448, 4 fig. (bibliogr.)

214 - TEMERESKASI D.
Etude neuro-histologique d'une tumeur du glomus carotidien.
Arch. Ohr. Nas. u. Kehkl.-Heilk., 1970, 196, n°2, 410-413.

215 - THOMAS R.
A propos d'un cas de tumeur du glomus carotidien.
Ann. Oto. Laryng., Janv. Fév. 1956, 73, n° 1-2, 65-69.

216 - TOPALOGLU A.
Un cas de tumeur du corpuscule carotidien.
J. Chir., Fév. 1958, 75, n° 2, 175-177 (bibliogr.)

217 - TOPUZLU C., ANDREWS W.E., TRAINER T.D. et CACCAVO F.A.
Angiosarcome du corps carotidien.
Am. J. Surg., mars 1969, 117, n° 3, 400-402 (bibliogr.)

218 - TOWSON C.E. et Mc NELIS F.J.
Tumeur du corpuscule carotidien.
Arch. Otolaryng., fév. 1954, 59, n° 2, 152-158 (bibliogr.)

219 - TROTOUX J., HAGUET J.F. et ANDRE P.
Tumeur du corpuscule carotidien. A propos d'un nouveau cas.
Ann. Oto-Laryng. (paris), juil. Août 1971, 88, n°7-8, 397-402

220 - TRUFFERT M.
A propos de la communication de M. Welti sur les tumeurs du corpuscule carotidien.
Mém. Acad. Chir., 12-19 janv. 1949, 75, n° 1-2, 22-23.

221 - UGGERI C.
Les tumeurs du corpuscule carotidien.
Arch. Ital. Chir., n° 1, 54-80, 10 fig. (bibliogr.)

222 - VENTATACHALAM M.A. et GREALLEY J.G.
Microstructure des tumeurs glomiques. Similarité des cellules glomiques avec le muscle lisse.
Cancer, Mai 1969, 23, n° 5, 1176-1184, 8 fig. (bibliogr.)

223 - VERNEJOUL R. de, HENRY E. et COURBIER R.
Exérèse des tumeurs du glomus carotidien. A propos de 2 observations.
Mém. Acad. Chir., 1962, 88, n° 30-31, 893-896.

224 - WERNER P. E., CROCKETT H. A. et Mc SWAIN B.
Tumeur maligne du corps de la carotide avec extension à la mandibule.
Oral Surg., mai 1968, 25, n° 5, 775-784, 6 fig. (bibliogr.)

225 - VIGOR W. N., RAINER W. G. et BASQUE G.
Chémodectomes cervicaux. Considérations cliniques dans 16 cas.
Am. J. Surg., Déc. 1969, 118, n° 6, 976-980 (bibliogr.)

226 - VOLIKOFF A. A.
Deux cas de tumeurs de la glande carotidienne.
Khirourguia (Moscou), 1955, n° II, 55-58.

227 - WARREN K. W.
Le diagnostic et le traitement des tumeurs du corpuscule carotidien.
Surg. Clin. Worth, Amer., juin 1953, 33, n° 3, 677-693, 7 fig. (bibliogr.)

228 - WARREN K. W.
Quelques observations sur les tumeurs du corpuscule carotidien.
Surg. Clin. North. Amer., Juin 1959, 29, n° 3, 621-635.

229 - WEBER H.
Tumeurs du corps carotidien
Brun's Beitr. Klin. Chri., mars 1956, 192, n° 2, 173-180 (bibliogr.)
Résumé français.

230 - WEIBULL J. M.
Tumeurs du corpuscule carotidien.
Acta psychiat. neuroL. scand. 1961, 36, n°3, 497-511(bibliogr.)

231 - WEILLE F. L. et LANE C. S. jr.
Les problèmes chirurgicaux de l'ablation des tumeurs du corpuscule carotidien.
Laryngoscope, mai 1951, 61, n° 5, 448-459 (bibliogr.)

232 - WELT H. et LANDOLT H.
A propos de deux observations de tumeur du corpuscule carotidien avecsyndrome d'hyperréflectivité sinu-carotidienne.
Mém. Acad. Chir., 22 déc. 1948, 74, n° 35, 809-816 (bibliogr.)

233 - WELTI H.
Technique d'ablation chirurgicale des tumeurs du corpuscule carotidien.
Mem. Acad. Chir., 1964, 90, n° 4-5-6-7, 145-149, 5 fig. (bibliogr.)

234 - WESBURY G.
Traitement des tumeurs du corpuscule carotidien.
Brit. J. Surg., Mai 1960, 47, n° 206, 605-611, 7 fig. (bibliogr.)

235 - WEY M.
Le diagnostic des tumeurs du glomus carotidien
Practica O. R. L., mai 1961, 23, n° 3, 167-176, 8 fig. (bibliogr.)
(résumé français)

236 - WHIMSTER W. F. et MASSON A. F.
Tumeur maligne du corps carotidien avec métastases extradurales.
Cancer, juil. 1970, 26, n° 1, 239-244 (bibliogr.)

237 - WILLIAPS I. G.
La radiothérapie des tumeurs du corpuscule carotidien.
J. Fac. of Radiol., Juil. 1957, 8, n° 5, 335-338;

238 - WILLIAMS H. L., CHILDS D. S. jr, PARKHILL E. M. et PUGH D. G.
Les chémodectomes du corpuscule carotidien (paragangliomes non chromaffins) : leur réaction à la radiothérapie.
Ann. Otol. Rhin. Laryng. Juin 1955, 64, n° 2, 546-566 (bibliogr.)

239 - WILSON H.
Tumeur du corps carotidien familiale et bilatérale.
Ann. Surg. Juin 1970, 171, n° 6, 843-848, 5 fig. (bibliogr.)

240 - WILSON H.
Tumeurs du corpuscule carotidien.
Surgery. Mars 1966, 59, n° 3, 483-483 (bibliogr.)

241 - WINSHIP Th et LOUZAN J.
Les tumeurs du corpuscule carotidien non associées à la veine jugulaire.
Arch. Oto-Laryng., Oct. 1951, 54, n° 4, 378-383. (bibliogr.)

242 - WITKOWSKI F.
Problème de la malignité du corps carotidien et structures similaires.
Arch. Surg. Oct. 1965, 91, n° 4, 690-696 (bibliogr.)

243 - WODARZ W.
Contribution au diagnostic et au traitement de la tumeur du ganglion carotidien.
Chirurg., Juil. 1959, 30, n°7, 327-329 (bibliogr.)

244 - WOLF B. S. Note radiologique : tumeur du corpuscule carotidien avec extension intra-crânienne très étendue, visualisée par l'angiographie carotidienne.
J. Mount. Sinaï Hops., janv. Fév. 1959, 26, n° 1, 84-87 (4 fig.)

245 - WYCHULIS A. R. et BEAHRS O. H.
Chémodectomes bilatéraux des corpuscules carotidiens.
Arch. Surg. Oct. 1965, 91, n° 4, 690-696 (bibliogr.)

246 - ZHURAVLEVA N. I.
Tumeur glomique.
Klinitchescaïa Med. (Moscou), 1961, 39, n° 9, 134-135.